51e Congrès national d'anesthésie et de réanimation. Médecins. Conférences d'actualisation.
© 2009 Elsevier Masson SAS. Tous droits réservés

Accidents vasculaires cérébraux périopératoires

G. Audibert*, S. Gette, A. Bauman

Service d'anesthésie-réanimation, hôpital Central, CHU Nancy, 29, avenue du Maréchal-de-Lattre-de-Tassigny, 54000 Nancy, France
*e-mail : g.audibert@chu-nancy.fr

POINTS ESSENTIELS

- En moyenne, le risque d'AVC périopératoire est estimé entre 0,08 et 0,7 % ; ce risque est multiplié par 5 à 10 en chirurgie cardiaque, vasculaire et en neurochirurgie.
- Les AVC périopératoires sont de nature principalement ischémiques et emboliques chez les patients porteurs de sténose carotidienne, le risque d'AVC périopératoire est globalement considéré comme majoré, ce qui ne justifie pas le traitement des patients asymptomatiques.
- La gestion préopératoire des traitements antiagrégants et anticoagulants doit intégrer le risque neurologique.
- Le diagnostic clinique d'AVC périopératoire déclenche une course contre la montre diagnostique et thérapeutique.
- Un contact avec un praticien de neuroradiologie interventionnelle doit être établi sans délai ; il orientera vers le choix du type d'imagerie cérébrale.
- Une désobstruction vasculaire peut être tentée dans les 6 h pour une thrombolyse artérielle, dans les 8 h pour une thrombectomie mécanique.

Introduction

La survenue d'un accident vasculaire cérébral (AVC) périopératoire est considérée comme inhabituelle. Néanmoins, cet événement est redoutable car il prolonge la durée de séjour en réanimation, augmente la durée de séjour et la mortalité hospitalières [1]. La survenue de l'AVC périopératoire est décalée de un à plusieurs jours après l'anesthésie : l'anesthésiste peut donc en ignorer la survenue alors que la gestion périopératoire de certains traitements (antigrégants en particulier) est susceptible d'influencer leur constitution.

L'intérêt porté à cette complication est en rapport avec deux aspects nouveaux :

- le nombre croissant de sujet s âgés bénéficiant d'une chirurgie pourrait augmenter la fréquence de cette complication ;

- les progrès de la neuroradiologie interventionnelle permettent d'envisager des stratégies de désobstruction en urgence, même lorsque le risque hémorragique est majoré, à condition de respecter les contraintes de temps.

Épidémiologie

Fréquence

En moyenne, le risque d'AVC périopératoire est estimé entre 0,08 et 0,7 % [2,3]. Des données très récentes sont fournies par une étude rétrospective américaine sur 131 067 patients de 2000 à 2004 qui a retrouvé une incidence d'AVC ischémiques de 0,7 % après hémicolectomie, 0,2 % après prothèse totale de hanche et 0,6 % après lobectomie ou segmentectomie pulmonaire. Ces incidences passent respectivement à 1 %, 0,3 % et 0,8 % après 65 ans, soit une augmentation de fréquence de 20 à 30 % [4]. Bien que les limites méthodologiques de ce travail soient certaines, cette fréquence élevée incite notre spécialité à un regain d'intérêt pour ce problème. Certaines chirurgies (cardiaques, vasculaires et neurochirurgie) exposent à un risque plus élevé (*tableau 1*).

Tableau 1.
Incidence des accidents vasculaires cérébraux (AVC) périopératoires en fonction de la chirurgie (d'après [3]).

Type de chirurgie	Risque d'AVC (%)
Chirurgie générale	0,08–0,7
Chirurgie ORL et neurochirurgie	4,8
Chirurgie vasculaire : • périphérique • carotidienne • aortique	 0,8–3,0 5,5–6,1 8,7
Chirurgie cardiaque : • pontage coronaire • remplacement valve isolé • remplacements valves multiples • chirurgie combinée	 1,4–3,8 4,8–8,8 9,7 7,4

Mécanismes

Les études radiologiques et autopsiques montrent que les AVC périopératoires sont de nature principalement ischémiques et emboliques [5,6]. Le travail le plus intéressant est une étude rétrospective de 388 patients souffrant d'AVC après chirurgie cardiaque. La cause majoritaire d'AVC est l'embolie, présente chez 62 % des patients, ce qui est très différent de l'AVC spontané où les embolies ne représentent que 20 à 30 % des cas (*figure 1*).

Après chirurgie cardiovasculaire, les AVC emboliques correspondent à 2 types de mécanismes qui sont caractérisés par la chronologie de leur survenue. Les AVC précoces (j0 ou j1 postopératoire) sont rapportés principalement à des manipulations per-opératoires du cœur et de l'aorte ou à la projection de matériel embolique à partir de la pompe de CEC. Les AVC emboliques tardifs (à partir du 2e jour post-

Figure 1. Étiologies des AVC après chirurgie cardiaque [*n* = 388] (d'après [6]).

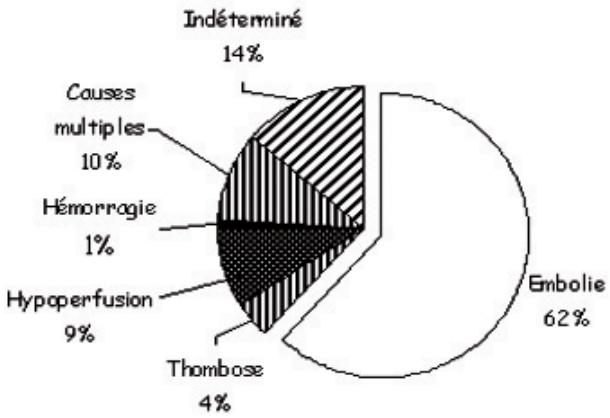

opératoire) sont plutôt en relation avec une fibrillation atriale (FA) postopératoire, un infarctus du myocarde lié à un déséquilibre de la balance myocardique en oxygène ou une coagulopathie [7].

Les AVC ischémiques postopératoires peuvent également correspondre à des causes plus rares [3] :

- embolie gazeuse :
  - procédures endoscopiques ;
  - interventions endovasculaires, CEC, cathétérisations artérielles ;
  - pression veineuse négative au niveau du champ opératoire (position assise en neurochirurgie, hypovolémie).
- embolie graisseuse durant la chirurgie orthopédique ;
- embolie cruorique paradoxale dans les thromboses veineuse profondes avec foramen ovale perméable ;
- dissections des artères cervicales (carotides, artères vertébrales) par mouvements ou position extrêmes de la tête : intubation, neurochirurgie, chirurgie maxillo-faciale, ORL, ou dentaire ;
- embolisation de fragments de plaques d'athérome au cours de la chirurgie carotidienne ou cervicale (manipulation des vaisseaux du cou par les écarteurs) ;
- embolisation athéromateuse médullaire au cours de la chirurgie de l'aorte abdominale.

Facteurs de risque et circonstances de survenue

Les facteurs de risque d'AVC périopératoire liés au patient sont les mêmes que dans la population générale : antécédents d'AVC ou d'accident ischémique transitoire (AIT) ou d'embolie systémique, hypertension artérielle, insuffisance cardiaque gauche, FA, athérosclérose, insuffisance rénale chronique, diabète, et âge > 75 ans [4,8]. La chirurgie et l'anesthésie sont, par elles-mêmes, des facteurs de risque indépendants de survenue d'un AVC dans les 30 j suivant le geste chirurgical [9]. En particulier, le caractère urgent de la chirurgie augmente le risque d'AVC, au moins en chirurgie cardiaque [10]. En chirurgie cardiaque, FA, antécédent d'AVC, valvulopathie et insuffisance rénale chronique multiplient par 1,5 le risque d'AVC périopératoire [10-12]. L'influence de l'insuffisance

rénale chronique est probablement reliée à l'athérosclérose associée à l'atteinte rénale [13].

Fibrillation atriale

La FA augmente le risque d'AVC et une fréquence de survenue de FA allant jusqu'à 36,5 % des patients victimes d'AVC périopératoires a été rapportée après pontage coronarien [14]. La FA peut causer un AVC aussi bien par embolisation de matériel thrombotique que par hypoperfusion cérébrale en cas d'hypotension par réponse ventriculaire rapide [4]. En chirurgie cardiaque, une méta-analyse de 58 études a montré que l'incidence de la FA postopératoire pouvait être diminuée par l'utilisation préventive d'amiodarone ou de bêtabloquants débutés 5 j avant la chirurgie [15]. Il existerait alors une tendance à la diminution de l'incidence des événements cérébro-vasculaires. Les agents antiarythmiques contrôlant la fréquence cardiaque doivent être poursuivis durant toute la période périopératoire, si besoin par voie IV. En postopératoire de chirurgie cardiaque, l'équilibre électrolytique et une volémie optimale sont des mesures efficaces de prévention de la FA [14]. Lorsque la durée des épisodes de FA dépasse 48 h, des recommandations américaines proposent une héparinothérapie en particulier chez les patients à haut risque (antécédent d'AVC ou d'AIT) et avec poursuite de l'anticoagulation 1 mois après le retour à un rythme sinusal [16,17].

Hypercoagulabilité postopératoire

Les lésions tissulaires entraînées par la chirurgie sont cause d'hypercoagulabilité post-opératoire. Plusieurs études ont mis en évidence une activation du système de la coagulation et une diminution de la fibrinolyse après la chirurgie, comme le prouvent une diminution de l'activateur tissulaire du plasminogène (t-PA) et une augmentation de l'activité de l'inhibiteur de type 1 de l'activateur du plasminogène et des produits de dégradation du fibrinogène, du complexe thrombine-antithrombine, de la protéine précurseur du thrombus et des D-dimères, immédiatement après la chirurgie et jusqu'à 14 à 21 j postopératoires [18,19]. Plusieurs autres facteurs peuvent aggraver l'hypercoagulabilité induite par la chirurgie et donc le risque d'événements thrombogènes : l'anesthésie générale, la déshydratation périopératoire, le décubitus, la stase veineuse, l'arrêt des médicaments antiagrégants plaquettaires ou anticoagulants.

Sténose carotidienne

Chez les patients porteurs de sténose carotidienne, le risque d'AVC péri-opératoire est globalement considéré comme majoré [20,21]. Dans un groupe de 284 patients candidats à une chirurgie générale, une évaluation préopératoire par écho-Doppler découvrait une sténose carotidienne chez 224 patients : chez ces patients, le risque d'AVC a été de 3,6 %, soit 5 à 6 fois plus que dans la population sans sténose [22]. Néanmoins, il est essentiel de distinguer les sténoses en fonction de leur caractère symptomatique ou non dans la stratégie de prise en charge préopératoire.

Sténose carotidienne symptomatique

Les patients présentant une sténose carotidienne symptomatique au cours des 6 derniers mois doivent bénéficier d'un geste de revascularisation lorsque la sténose est supérieure à 70 % et par un chirurgien dont la morbidité/mortalité périopératoire est inférieure à 6 % ; lorsque la sténose a un degré compris entre 50 et 70 %, l'indication de

revascularisation doit prendre en compte l'âge, les comorbidités et la sévérité initiale des signes neurologiques ; en cas de sténose inférieure à 50 %, il n'y a pas d'indication [23,24]. Pour les patients opérés en urgence d'un pontage aorto-coronaire, l'association à un geste de revascularisation carotidienne dans le même temps opératoire peut être associé à une augmentation de la mortalité [25]. Ce risque semble être diminué si l'endartériectomie est remplacée par une mise en place de stent [26].

Sténose carotidienne asymptomatique

La présence d'une sténose carotidienne asymptomatique de découverte fortuite majore le risque d'AVC lorsqu'elle est supérieure à 80 % [27]. Sa prise en charge est controversée mais une chirurgie est recommandée si le risque périopératoire est faible [23,28]. Avant pontage coronaire, la chirurgie carotidienne expose 2 fois le patient au risque d'AVC ou d'infarctus du myocarde périopératoire sans diminuer le risque lors de la chirurgie cardiaque prévue [21,23]. Dans une étude rétrospective lors de la réalisation de pontages coronariens, la survenue d'AVC périopératoire était limitée par une chirurgie carotidienne préalable sans modification de la mortalité globale [25]. Mais dans un travail prospectif, aucun bénéfice n'était attribué à l'endartériectomie carotidienne avant pontage coronarien [29]. Il n'y a donc pas de consensus concernant le bénéfice potentiel d'une endartériectomie carotidienne avant le pontage coronaire [8]. En chirurgie générale, le risque d'AVC associé à un stenting ou une angioplastie intracrânienne dépasse significativement le risque périopératoire d'AVC chez les patients asymptomatiques et chez beaucoup de patients symptomatiques [22,30].

Toutefois, certains patients présentant une sténose carotidienne bilatérale asymptomatique sévère pourraient bénéficier d'un geste de revascularisation avant une chirurgie programmée, sous condition d'une évaluation préopératoire individualisée comportant un scanner ou une IRM cérébrale à la recherche de lésions ischémiques cliniquement silencieuses et d'un angioscanner ou d'une angio-IRM pour préciser le retentissement de la sténose carotidienne et l'état des flux artériels cérébraux [31,32]. Mais le rendement de cette approche reste à valider.

Athérosclérose aortique

L'athérosclérose aortique est un facteur prédictif indépendant d'AVC préopératoire, en particulier avant chirurgie cardiaque ou coronaire [7,33]. L'utilisation de l'échographie pré-ou peropératoire permettant de modifier le choix du site du site de canulation en évitant les plaques d'athérome [34] et la filtration intraaortique durant la chirurgie de pontage aorto-coronaire [35] permettent de diminuer le risque d'AVC périopératoire.

Bêtabloquants

Le rôle des bêtabloquants dans la survenue d'AVC périopératoires est controversé. D'une part, les bétabloquants, par leur effet antiarythmique et préventif de l'infarctus du myocarde, diminueraient l'incidence des AVC périopératoires après chirurgie cardiaque [15,36]. D'autre part, dans l'étude POISE chez des patients opérés de chirurgie non cardiaque, l'utilisation de bétabloquants a été associée à une diminution du risque de FA mais à une augmentation du risque d'AVC périopératoire (lié à l'augmentation de l'incidence de l'hypotension artérielle) et à une augmentation de la mortalité [37]. Dans cette étude, le métoprolol était prescrit dès la période préopératoire et à forte dose. D'autres études sont nécessaires pour mieux définir la stratégie de prévention pharmacologique de la FA en chirurgie non cardiaque chez les patients à risque.

Statines

Les inhibiteurs de la 3-hydroxy-3-méthylglutaryl coenzyme A réductase (statines) sont de plus en plus citées pour diminuer le risque d'événements cérébrovasculaires périopératoires, à la fois par un mécanisme anti-inflammatoire, stabilisateur de plaques d'athérome, voire directement neuroprotecteur (ensemble d'effets qualifié de *pléiotrope*) [38]. Une étude cas-témoin menée de 1991 à 2000 sur 2816 patients opérés de chirurgie vasculaire majeure a montré une réduction significative de la mortalité périopératoire chez les patients traités par statine [39]. Ces effets bénéfiques sur la mortalité postopératoire seraient également présents au cours de la chirurgie générale [40]. Mais une méta-analyse récente conclut que les preuves de réduction du risque cardiovasculaire périopératoire par l'utilisation des statines sont de faible niveau [41].

Les statines administrées en préopératoire diminueraient le risque d'AVC périopératoires en chirurgie cardiaque [42] et en chirurgie carotidienne [38].

Il n'existe pas d'étude sur la réduction du risque périopératoire d'AVC en chirurgie générale.

D'autres études sont nécessaires pour préciser les effets pléiotropes des statines, les meilleures molécules et leurs posologies et leurs indications optimales en périopératoire [43,44]. On rappelle que si la prescription de statines *de novo* n'est pas encore validée avant une intervention chirurgicale, l'interruption d'un traitement chronique par statine doit être évitée ou la plus courte possible.

Patients sous traitement préopératoire par antiagrégants

L'arrêt préopératoire des antiagrégants augmente le risque d'AVC périopératoire d'un facteur 3, en particulier chez les patients coronariens [45,46].

Par conséquent, dans la mesure du possible, le traitement par antiagrégant doit être maintenu. Un certain nombre de procédures chirurgicales ou endoscopiques sont possibles sous aspirine ou clopidogrel voire l'association des deux [47]. Quand le risque hémorragique lié à la chirurgie est majeur, un arrêt de 10 j du traitement antiagrégant associé à un relais par héparine (habituellement héparine de bas poids moléculaire à dose curative, en deux injections quotidiennes) est recommandé, en particulier chez les patients à haut risque. La reprise postopératoire doit être la plus précoce possible. Les antiagrégants introduits après une chirurgie cardiaque ou carotidienne semblent diminuer le risque d'AVC [48,49].

Patients sous traitement préopératoire par anticoagulants oraux

L'arrêt brutal des AVK n'est pas sans danger. En effet, il peut entraîner un déséquilibre entre l'augmentation rapide des facteurs procoagulants VII et IX et la normalisation plus lente des taux de protéines anticoagulantes C et S, pouvant être responsable d'un état d'hypercoagulabilité facteur d'événement thromboembolique et d'augmentation des taux de fibrinopeptide A [50].

Chez les patients porteurs d'une FA ou d'une valve mécanique, il existe peu d'études de bonne qualité méthodologique évaluant le risque neurologique après arrêt temporaire des anticoagulants oraux avant la chirurgie. Dunn a conduit une méta-analyse de 31 études (aucune randomisée) incluant un total de 1868 patients et a trouvé un risque global d'AVC de 0,6 % [51]. Ce risque d'AVC était annulé par un relais par héparine. L'arrêt des antivitamines K (AVK) avant endoscopie (bronchique ou digestive) chez des patients en FA augmente le risque d'AVC de 1,06 % durant les 30 j suivant la procédure

[52]. Cependant une grande partie de ces procédures peut être réalisée sans majoration du saignement si l'INR est maintenu entre 2 et 3 [53]. Le maintien d'un INR à 1,8 le jour et le lendemain de la pose d'une prothèse de hanche ou de genou n'entraîne pas de majoration du risque hémorragique [54]. Le maintien des AVK n'est pas toujours possible et un INR > 1,5 est inacceptable dans les chirurgies où les conséquences d'un hématome postopératoire peuvent être catastrophiques, comme en neurochirurgie par exemple. Les modalités du relais préopératoire viennent d'être récemment reprécisées [53].

D'autres facteurs de risque d'AVC périopératoires sont rapportés de manière plus épisodique. Ainsi l'augmentation de la durée de la chirurgie augmenterait le risque d'AVC ainsi que le non respect de la pression artérielle préopératoire en per et postopératoire [34]. L'hyperglycémie per- ou postopératoire augmenterait le risque de FA, d'AVC et la mortalité [55]. Il en va de même pour l'inflammation et l'infection, probablement à cause de l'état d'hypercoagulabilité induit [56,57]. Le terrain néoplasique pourrait être également un facteur de risque d'AVC périopératoire [58].

Tableau 2.
Modèle de prédiction du risque d'AVC périopératoire chez les patients opérés de pontage coronaire [3,10].

Facteur de risque	Score pondéré	Score total	Risque d'AVC (%)
Âge (ans) : • 60–69 • 70–79 • > 80	 1,5 2,5 3,0	 0–1 2 3	 0,4 0,6 0,9
Chirurgie urgente : • immédiate • heures suivantes	 1,5 3,5	 4 5	 1,3 1,4
Sexe féminin	1,5	6	2,0
Fraction d'éjection < 40 %	1,5	7	2,7
Maladie vasculaire*	1,5	8	3,4
Diabète	1,5	9	4,2
Créatinine > 20 mg/l (177 mmol/l) ou dialyse	2,0	10	5,9
		11	7,6
		12	> 10

* Antécédent d'AVC ou d'AIT, de chirurgie vasculaire, de souffle ou de sténose carotidienne, d'amputation de membre ou de pontage vasculaire.

Pour intégrer les différents facteurs de risque d'AVC périopératoire liés au patient ou au geste chirurgical, plusieurs modèles de stratification du risque ont été proposés, avec une pondération proposée pour chaque facteur. Un des modèles les plus intéressants a été proposé par Charlesworth en 2003 (*tableau 2*) [10].

Démarche diagnostique

La rareté de l'AVC périopératoire contribue à sa méconnaissance et au retard diagnostique attaché à celle-ci. Pourtant, tout retard diagnostique peut compromettre le recours à un traitement spécifique efficace. Le signe clinique le plus habituel est un déficit neurologique focal, d'apparition récente, soit brutal en quelques secondes soit rapidement progressif. Si l'AVC intéresse le territoire de l'artère cérébrale moyenne, il s'agit d'une hémiparésie/hémiplégie sensitivo-motrice à prédominance brachio-faciale. L'atteinte de l'hémisphère dominant s'accompagne habituellement d'une aphasie. Une négligence du côté paralysé est souvent présente, notamment en cas d'atteinte de l'hémisphère mineur. Du côté atteint, les réflexes ostéo-tendineux sont vifs et un signe de Babinski est présent. Les diagnostics d'élimination sont une crise d'épilepsie partielle, de durée habituellement brève, accompagnée de convulsions (qui ont pu échapper à la surveillance clinique) ou une migraine avec aura, avec installation d'un déficit moteur sur 10 à 20 min, suivi d'une céphalée. Dans les deux cas, l'anamnèse est souvent évocatrice. Il importe également de savoir reconnaître une thrombose du tronc basilaire, caractérisée par des signes oculaires et une altération de la conscience, pouvant s'aggraver sur quelques heures. Les prodromes les plus fréquents sont une diplopie parfois transitoire, un nystagmus horizontal ou vertical, des vertiges, des troubles moteurs alternant d'un côté à l'autre évoluant vers une tétraparésie. La phase d'état associe des troubles de conscience, une tétraplégie et des troubles neuro-végétatifs (anomalies des rythmes respiratoire et cardiaque, oscillations de la pression artérielle).

Une fois le diagnostic clinique évoqué, la démarche va consister à obtenir une imagerie cérébrale dans les délais les plus courts possibles si une stratégie de désobstruction est envisageable : début des signes neurologiques clairement établi, accès à un service de neuroradiologie interventionnelle le plus rapide possible, dans les 6 h pour une thrombolyse artérielle, dans les 8 h pour une thrombectomie mécanique. Pour les obstructions du tronc basilaire une extension de ce délai peut être discutée. La stratégie d'imagerie cérébrale doit être discutée au plus tôt avec le neuroradiologue pour optimiser les délais et choisir entre tomodensitométrie ou IRM cérébrale. La tomodensitométrie n'a d'intérêt qu'en cas d'impossibilité de recours à l'IRM (contre-indication à l'IRM ou absence de plateau technique). Elle élimine un AVC hémorragique, permet de s'assurer de l'absence de ramollissement cérébral et visualise l'obstruction vasculaire mais l'identification des signes précoces d'ischémie est très difficile et sujette à une grande variabilité inter-observateur. L'IRM permet d'atteindre les mêmes objectifs et, grâce aux séquences en diffusion, donne une information supplémentaire sur la viabilité du parenchyme cérébral en aval de l'obstruction [59]. L'acquisition des séquences permettant de porter une indication de désobstruction est réalisée en moins de trente minutes.

Traitement

La particularité de la période périopératoire réside dans l'augmentation du risque hémorragique imposé par un éventuel traitement thrombolytique de l'AVC. Pour les AVC ischémiques survenant en dehors d'un contexte chirurgical, un traitement thrombolytique par activateur tissulaire du plasminogène (rt-PA) par voie veineuse est recommandé chez les patients dont les signes neurologique évoluent depuis moins de 3 h. Cependant, ce traitement intra veineux est contre indiqué dans les 2 semaines qui suivent une chirurgie [60]. Des alternatives, susceptibles de réduire le risque hémorragique, ont fait la preuve de leur efficacité et d'une bonne tolérance : il s'agit de la fibrinolyse intra artérielle et de l'embolectomie. Ces techniques ont pour principal

inconvénient de nécessiter le recours à un plateau technique spécialisé dont la disponibilité est nécessairement limitée.

La fibrinolyse artérielle a d'abord été évalué dans le traitement des AVC touchant le territoire vertébro-basilaire. Leur mauvais pronostic après thrombolyse intraveineuse justifiait le recours à cette technique. Les délais de prise en charge allaient jusqu'à 79 h d'évolution selon les différentes études [61,62]. Le pourcentage de reperméabilisation variait de 44,2 % à 100 % selon les mêmes études. Il existe une relation entre reperméabilisation et amélioration clinique [61]. La fibrinolyse intra artérielle du territoire carotidien a montré également son efficacité dans l'étude PROACT II [63]. Il s'agit de la seule étude randomisée évaluant le bénéfice de la fibrinolyse intra-artérielle par pro-urokinase chez les patients ayant un AVC ischémique de moins de 6 h lié à l'occlusion de l'artère cérébrale moyenne. Les 180 patients sélectionnés étaient traités par pro-urokinase par voie intra artérielle (9 mg en perfusion de 2 h) et héparine. Le groupe contrôle était traité par héparine seule. Le taux de reperméabilisation était significativement plus élevé sous pro-urokinase, 66 % versus 18 % ($p < 0{,}001$). Le taux d'hémorragie intra crânienne symptomatique était augmenté de façon non significative, 10 % versus 2 % ($p = 0{,}06$). À 3 mois, les patients avaient une meilleure évolution dans le groupe thrombolyse intra-artérielle, 40 % versus 25 % ($p < 0{,}04$). Dans la période périopératoire, les données sont limitées à des séries de cas. Dans une étude s'intéressant à la chirurgie carotidienne, sur 823 patients opérés, un AVC post opératoire était relevé chez 15 patients (1,8 %) dont 5 développaient un déficit neurologique dans la première heure. Après thrombectomie et fibrinolyse intra-artérielle, les symptômes régressaient chez les cinq patients, sans complication hémorragique [64]. Dans une étude de 13 patients présentant un AVC dans les 12 h postopératoire, une thrombolyse intra artérielle est réalisée dans les 6 h après le début de l'AVC. Une amélioration clinique est observée chez 38 % des patients, avec une seule hémorragie du site opératoire [65]. Enfin, la plus grande série publiée est une étude multicentrique ayant inclus 36 patients, victimes d'un AVC dans un délai médian de 21,5 h après chirurgie. Il s'agissait de patients opérés d'une chirurgie soit cardiaque ($n = 18$), soit carotidienne ($n = 6$), soit non cardio-vasculaires ($n = 12$). Une thrombolyse intra-artérielle était réalisée dans un délai médian de 4,5 h. Les résultats paraissaient satisfaisants, avec une mortalité de 25 %, dont seulement 3 hémorragies majeures du site opératoire [66].

La thrombolyse intra-artérielle laisse subsister un risque hémorragique significatif en période postopératoire. La thrombectomie est une technique récente qui pourrait jouer un rôle prépondérant dans la prise en charge des AVC postopératoires. Cette technique consiste à retirer mécaniquement le thombus au cours d'une angiographie cérébrale. L'avantage est l'absence d'utilisation de thrombolytique, ce qui doit théoriquement réduire les complications hémorragiques. À partir de différents systèmes, quelques séries de cas ont rapporté des résultats préliminaires. Trois systèmes ont été spécifiquement créés pour cette indication et sont actuellement utilisés avec des séries plus importantes et une reconnaissance de leur intérêt potentiel. Il s'agit du système Catch (Société Balt), du système PENUMBRA et du système MERCI (société Concentric). Ce dernier est largement utilisé dans le monde et a fait l'objet de deux études non randomisées : études MERCI et Multi MERCI. Dans l'étude MERCI, prospective, multicentrique, 151 patients inéligibles pour une thrombolyse IV ont été traités, et la recanalisation artérielle a été obtenue chez 46 % (69/151) des patients. Dix complications (3 dissections, 3 perforations artérielles) ont été rapportées avec de plus un taux d'hémorragies symptomatiques (7,8 %) ou asymptomatiques élevé. La mortalité à 90 j est plus faible en cas de recanalisation (32 %) que chez les patients non recanalisés

(54 %). À 3 mois, 46 % des patients recanalisés ont un score de Rankin 0–2 contre 10 % des patients non recanalisés. Dans cette étude, 38 patients ont été inclus malgré une admission en artériographie inférieure à 3 h après le début de l'AVC mais réfutés pour une thrombolyse intraveineuse en raison d'une contre-indication : la cause la plus fréquente de celle-ci était une chirurgie récente [67]. L'étude MULTIMERCI est une étude prospective, multicentrique, internationale, sur la thrombectomie des artères cérébrales principales dans les 8 premières heures avec le système MERCI, réalisée chez 163 patients. Le taux de recanalisation est de 57 % par thrombectomie mécanique seule et de 69,5 % en association avec le rTpa intra-artériel. La mortalité dans ce groupe est de 34 % et le taux de patients autonomes de 36 % [68]. Dans l'expérience rapportée avec le système PENUMBRA à propos de 125 patients, une recanalisation artérielle a pu être obtenue dans 82 % des cas (102/125) mais seulement 29 % des patients ont une bonne évolution neurologique à 3 mois (score de Rankin 0–2). Seule la première partie de l'étude, à propos de 23 patients avec un AVC sévère (NIHSS > 20), a été publiée [69]. Avec le développement de matériels plus sophistiqués, la thrombectomie mécanique devrait trouver une place grandissante, en particulier dans les situations où la thrombolyse intraveineuse est peu performante, dans les occlusions des artères cérébrales proximales, se traduisant par un accident neurologique sévère [70]. La thrombectomie pourrait alors être proposée plus facilement dans le traitement des AVC périopératoires, avec un délai de réalisation pouvant varier de 3 à 8 h en fonction du vaisseau en cause.

Conclusion

La survenue d'un AVC périopératoire est un événement rare mais dont les conséquences peuvent être désastreuses tant en terme de morbidité que de mortalité. La gestion préopératoire des traitements antiagrégants et anticoagulants doit intégrer le risque neurologique. Lorsque le diagnostic clinique d'AVC est évoqué, un contact doit être établi avec un neuroradiologue pour discuter une stratégie de désobstruction vasculaire cérébrale qui conditionnera le choix de l'imagerie cérébrale. La thrombectomie mécanique ou la thrombolyse intra-artérielle sont deux choix possibles.

Références

1 McKhann GM, Grega MA, Borowicz LM, Jr., et al. Stroke and encephalopathy after cardiac surgery : an update. Stroke 2006 ; 37 : 562-71. Epub 2005 Dec 22.
2 Parikh S, Cohen JR. Perioperative stroke after general surgical procedures. N Y State J Med 1993 ; 93 : 162-5.
3 Selim M. Perioperative stroke. N Engl J Med 2007 ; 356 : 706-13.
4 Bateman BT, Schumacher HC, Wang S, et al. Perioperative acute ischemic stroke in noncardiac and nonvascular surgery : incidence, risk factors, and outcomes. Anesthesiology 2009 ; 110 : 231-8.
5 Limburg M, Wijdicks EF, Li H. Ischemic stroke after surgical procedures : clinical features, neuroimaging, and risk factors. Neurology 1998 ; 50 : 895-901.
6 Likosky DS, Marrin CA, Caplan LR, et al. Determination of etiologic mechanisms of strokes secondary to coronary artery bypass graft surgery. Stroke 2003 ; 34 : 2830-4.
7 Hogue CW, Jr., Murphy SF, Schechtman KB, et al. Risk factors for early or delayed stroke after cardiac surgery. Circulation 1999 ; 100 : 642-7.
8 Szeder V, Torbey MT. Prevention and treatment of perioperative stroke. Neurologist 2008 ; 14 : 30-6.
9 Wong GY, Warner DO, Schroeder DR, et al. Risk of surgery and anesthesia for ischemic stroke. Anesthesiology 2000 ; 92 : 425-32.
10 Charlesworth DC, Likosky DS, Marrin CA, et al. Development and validation of a prediction model for strokes after coronary artery bypass grafting. Ann Thorac Surg 2003 ; 76 : 436-43.
11 D'Ancona G, Saez de Ibarra JI, Baillot R, et al. Determinants of stroke after coronary artery bypass grafting. Eur J Cardiothorac Surg 2003 ; 24 : 552-6.

12 Anderson RJ, O'Brien M, MaWhinney S, et al. Renal failure predisposes patients to adverse outcome after coronary artery bypass surgery. VA Cooperative Study #5. Kidney Int 1999 ; 55 : 1057-62.
13 Schiffrin EL, Lipman ml, Mann JF. Chronic kidney disease : effects on the cardiovascular system. Circulation 2007 ; 116 : 85-97.
14 Lahtinen J, Biancari F, Salmela E, et al. Postoperative atrial fibrillation is a major cause of stroke after on-pump coronary artery bypass surgery. Ann Thorac Surg 2004 ; 77 : 1241-4.
15 Crystal E, Garfinkle MS, Connolly SS, et al. Interventions for preventing post-operative atrial fibrillation in patients undergoing heart surgery. Cochrane Database Syst Rev 2004 : CD003611.
16 Epstein AE, Alexander JC, Gutterman DD, et al. Anticoagulation : American College of Chest Physicians Guidelines for the prevention and management of postoperative atrial fibrillation after cardiac surgery. Chest 2005 ; 128 : 24S-27S.
17 Hirsh J, Guyatt G, Albers GW, et al. Executive summary : American College of Chest Physicians Evidence-Based Clinical Practice Guidelines (8th Edition). Chest 2008 ; 133 : 71S-109S.
18 Dixon B, Santamaria J, Campbell D. Coagulation activation and organ dysfunction following cardiac surgery. Chest 2005 ; 128 : 229-36.
19 Hinterhuber G, Bohler K, Kittler H, et al. Extended monitoring of hemostatic activation after varicose vein surgery under general anesthesia. Dermatol Surg 2006 ; 32 : 632-9.
20 Gerraty RP, Gates PC, Doyle JC. Carotid stenosis and perioperative stroke risk in symptomatic and asymptomatic patients undergoing vascular or coronary surgery. Stroke 1993 ; 24 : 1115-8.
21 Naylor AR, Mehta Z, Rothwell PM, et al. Carotid artery disease and stroke during coronary artery bypass : a critical review of the literature. Eur J Vasc Endovasc Surg 2002 ; 23 : 283-94.
22 Evans BA, Wijdicks EF. High-grade carotid stenosis detected before general surgery : is endarterectomy indicated ? Neurology 2001 ; 57 : 1328-30.
23 Chaturvedi S, Bruno A, Feasby T, et al. Carotid endarterectomy--an evidence-based review : report of the Therapeutics and Technology Assessment Subcommittee of the American Academy of Neurology. Neurology 2005 ; 65 : 794-801.
24 Sacco RL, Adams R, Albers G, et al. Guidelines for prevention of stroke in patients with ischemic stroke or transient ischemic attack : a statement for healthcare professionals from the American Heart Association/American Stroke Association Council on Stroke : co-sponsored by the Council on Cardiovascular Radiology and Intervention : the American Academy of Neurology affirms the value of this guideline. Circulation 2006 ; 113 : e409-49.
25 Das SK, Brow TD, Pepper J. Continuing controversy in the management of concomitant coronary and carotid disease : an overview. Int J Cardiol 2000 ; 74 : 47-65.
26 Yadav JS, Wholey MH, Kuntz RE, et al. Protected carotid-artery stenting versus endarterectomy in high-risk patients. N Engl J Med 2004 ; 351 : 1493-501.
27 Mackey AE, Abrahamowicz M, Langlois Y, et al. Outcome of asymptomatic patients with carotid disease. Asymptomatic Cervical Bruit Study Group. Neurology 1997 ; 48 : 896-903.
28 Hobson RW, 2nd, Mackey WC, Ascher E, et al. Management of atherosclerotic carotid artery disease : clinical practice guidelines of the Society for Vascular Surgery. J Vasc Surg 2008 ; 48 : 480-6.
29 Bilfinger TV, Reda H, Giron F, et al. Coronary and carotid operations under prospective standardized conditions : incidence and outcome. Ann Thorac Surg 2000 ; 69 : 1792-8.
30 Blacker DJ, Flemming KD, Link MJ, et al. The preoperative cerebrovascular consultation : common cerebrovascular questions before general or cardiac surgery. Mayo Clin Proc 2004 ; 79 : 223-9.
31 Molloy J, Markus HS. Asymptomatic embolization predicts stroke and TIA risk in patients with carotid artery stenosis. Stroke 1999 ; 30 : 1440-3.
32 Soinne L, Helenius J, Tatlisumak T, et al. Cerebral hemodynamics in asymptomatic and symptomatic patients with high-grade carotid stenosis undergoing carotid endarterectomy. Stroke 2003 ; 34 : 1655-61.
33 Bucerius J, Gummert JF, Borger MA, et al. Stroke after cardiac surgery : a risk factor analysis of 16,184 consecutive adult patients. Ann Thorac Surg 2003 ; 75 : 472-8.
34 Gold JP, Torres KE, Maldarelli W, et al. Improving outcomes in coronary surgery : the impact of echo-directed aortic cannulation and perioperative hemodynamic management in 500 patients. Ann Thorac Surg 2004 ; 78 : 1579-85.
35 Wimmer-Greinecker G. Reduction of neurologic complications by intra-aortic filtration in patients undergoing combined intracardiac and CABG procedures. Eur J Cardiothorac Surg 2003 ; 23 : 159-64.
36 Amory DW, Grigore A, Amory JK, et al. Neuroprotection is associated with beta-adrenergic receptor antagonists during cardiac surgery : evidence from 2,575 patients. J Cardiothorac Vasc Anesth 2002 ; 16 : 270-7.
37 Devereaux PJ, Yang H, Yusuf S, et al. Effects of extended-release metoprolol succinate in patients undergoing non-cardiac surgery (POISE trial) : a randomised controlled trial. Lancet 2008 ; 371 : 1839-47.

38 McGirt MJ, Perler BA, Brooke BS, et al. 3-hydroxy-3-methylglutaryl coenzyme A reductase inhibitors reduce the risk of perioperative stroke and mortality after carotid endarterectomy. J Vasc Surg 2005 ; 42 : 829-36 ; discussion 836-7.
39 Poldermans D, Bax JJ, Kertai MD, et al. Statins are associated with a reduced incidence of perioperative mortality in patients undergoing major noncardiac vascular surgery. Circulation 2003 ; 107 : 1848-51.
40 Noordzij PG, Poldermans D, Schouten O, et al. Beta-blockers and statins are individually associated with reduced mortality in patients undergoing noncardiac, nonvascular surgery. Coron Artery Dis 2007 ; 18 : 67-72.
41 Kapoor AS, Kanji H, Buckingham J, et al. Strength of evidence for perioperative use of statins to reduce cardiovascular risk : systematic review of controlled studies. BMJ 2006 ; 333 : 1149.
42 Durazzo AE, Machado FS, Ikeoka DT, et al. Reduction in cardiovascular events after vascular surgery with atorvastatin : a randomized trial. J Vasc Surg 2004 ; 39 : 967-75 ; discussion 975-6.
43 Perler BA. The effect of statin medications on perioperative and long-term outcomes following carotid endarterectomy or stenting. Semin Vasc Surg 2007 ; 20 : 252-8.
44 Perler BA. Should statins be given routinely before carotid endarterectomy ? Perspect Vasc Surg Endovasc Ther 2007 ; 19 : 240-5.
45 Sibon I, Orgogozo JM. Antiplatelet drug discontinuation is a risk factor for ischemic stroke. Neurology 2004 ; 62 : 1187-9.
46 Maulaz AB, Bezerra DC, Michel P, et al. Effect of discontinuing aspirin therapy on the risk of brain ischemic stroke. Arch Neurol 2005 ; 62 : 1217-20.
47 Albaladejo P, Marret E, Piriou V, et al. Gestion du traitement antiplaquettaire oral chez les patients porteurs d'endoprothèses coronaires. Ann Fr Anesth Réanim 2006 ; 25 : 796-8.
48 Mangano DT. Aspirin and mortality from coronary bypass surgery. N Engl J Med 2002 ; 347 : 1309-17.
49 Engelter S, Lyrer P. Antiplatelet therapy for preventing stroke and other vascular events after carotid endarterectomy. Cochrane Database Syst Rev 2003 : CD001458.
50 Genewein U, Haeberli A, Straub PW, et al. Rebound after cessation of oral anticoagulant therapy : the biochemical evidence. Br J Haematol 1996 ; 92 : 479-85.
51 Dunn AS, Turpie AG. Perioperative management of patients receiving oral anticoagulants : a systematic review. Arch Intern Med 2003 ; 163 : 901-8.
52 Blacker DJ, Wijdicks EF, McClelland RL. Stroke risk in anticoagulated patients with atrial fibrillation undergoing endoscopy. Neurology 2003 ; 61 : 964-8.
53 Haute Autorité en Santé : Prise en charge en ville et en milieu hospitalier des surdosages, des accidents et du risque hémorragique liés à l'utilisation des antivitamines K, 2008
54 Larson BJ, Zumberg MS, Kitchens CS. A feasibility study of continuing dose-reduced warfarin for invasive procedures in patients with high thromboembolic risk. Chest 2005 ; 127 : 922-7.
55 Gandhi GY, Nuttall GA, Abel MD, et al. Intraoperative hyperglycemia and perioperative outcomes in cardiac surgery patients. Mayo Clin Proc 2005 ; 80 : 862-6.
56 Albert AA, Beller CJ, Walter JA, et al. Preoperative high leukocyte count : a novel risk factor for stroke after cardiac surgery. Ann Thorac Surg 2003 ; 75 : 1550-7.
57 Lamm G, Auer J, Weber T, et al. Postoperative white blood cell count predicts atrial fibrillation after cardiac surgery. J Cardiothorac Vasc Anesth 2006 ; 20 : 51-6.
58 Cestari DM, Weine DM, Panageas KS, et al. Stroke in patients with cancer : incidence and etiology. Neurology 2004 ; 62 : 2025-30.
59 Kohrmann M, Juttler E, Huttner HB, et al. Acute stroke imaging for thrombolytic therapy--an update. Cerebrovasc Dis 2007 ; 24 : 161-9.
60 Albers GW, Amarenco P, Easton JD, et al. Antithrombotic and thrombolytic therapy for ischemic stroke : American College of Chest Physicians Evidence-Based Clinical Practice Guidelines (8th Edition). Chest 2008 ; 133 : 630S-669S.
61 Hacke W, Zeumer H, Ferbert A, et al. Intra-arterial thrombolytic therapy improves outcome in patients with acute vertebrobasilar occlusive disease. Stroke 1988 ; 19 : 1216-22.
62 Cross DT, 3rd, Derdeyn CP, Moran CJ. Bleeding complications after basilar artery fibrinolysis with tissue plasminogen activator. AJNR Am J Neuroradiol 2001 ; 22 : 521-5.
63 Furlan A, Higashida R, Wechsler L, et al. Intra-arterial prourokinase for acute ischemic stroke. The PROACT II study : a randomized controlled trial. Prolyse in Acute Cerebral Thromboembolism. JAMA 1999 ; 282 : 2003-11.
64 Winkelaar GB, Salvian AJ, Fry PD, et al. Intraoperative intraarterial urokinase in early postoperative stroke following carotid endarterectomy : a useful adjunct. Ann Vasc Surg 1999 ; 13 : 566-70.
65 Moazami N, Smedira NG, McCarthy PM, et al. Safety and efficacy of intraarterial thrombolysis for perioperative stroke after cardiac operation. Ann Thorac Surg 2001 ; 72 : 1933-7 ; discussion 1937-9.

66 Chalela JA, Katzan I, Liebeskind DS, et al. Safety of intra-arterial thrombolysis in the postoperative period. Stroke 2001 ; 32 : 1365-9.
67 Smith WS, Sung G, Starkman S, et al. Safety and efficacy of mechanical embolectomy in acute ischemic stroke : results of the MERCI trial. Stroke 2005 ; 36 : 1432-8.
68 Smith WS, Sung G, Saver J, et al. Mechanical thrombectomy for acute ischemic stroke : final results of the Multi MERCI trial. Stroke 2008 ; 39 : 1205-12.
69 Bose A, Henkes H, Alfke K, et al. The Penumbra System : a mechanical device for the treatment of acute stroke due to thromboembolism. AJNR Am J Neuroradiol 2008 ; 29 : 1409-13.
70 Stead LG, Gilmore RM, Bellolio MF, et al. Percutaneous clot removal devices in acute ischemic stroke : a systematic review and meta-analysis. Arch Neurol 2008 ; 65 : 1024-30.