

Infection des voies biliaires

C. TRESALLET, B. ROYER, F. MENEGAUX

1. Points essentiels

- **L'angiocholite** est une infection de la bile secondaire à une obstruction des voies biliaires.
- La cause la plus fréquente est l'enclavement dans le cholédoque d'un calcul provenant de la vésicule biliaire.
- La clinique est souvent caractéristique associant de façon successive : douleur de l'hypochondre droit, fièvre, et ictère.
- La gravité du tableau septique impose le drainage en urgence de la bile infectée avec ablation du calcul cholédocien, par voie chirurgicale ou endoscopique.
- Il s'agit d'une septicémie nécessitant une antibiothérapie systémique après prélèvements bactériologiques (hémocultures).

2. Définition

L'angiocholite est une infection (essentiellement bactérienne) de la bile des voies biliaires, sans en préjuger la cause.

Correspondance : Pr Fabrice Menegaux, Service de Chirurgie Générale, Viscérale et Endocrinienne. Hôpital de la Pitié-Salpêtrière, 47-83, boulevard de l'hôpital, 75651 Paris cedex 13, France. Tél. : 01 42 17 66 32. Fax : 01 42 17 66 07. E-mail : fabrice.menegaux@psl.aphp.fr

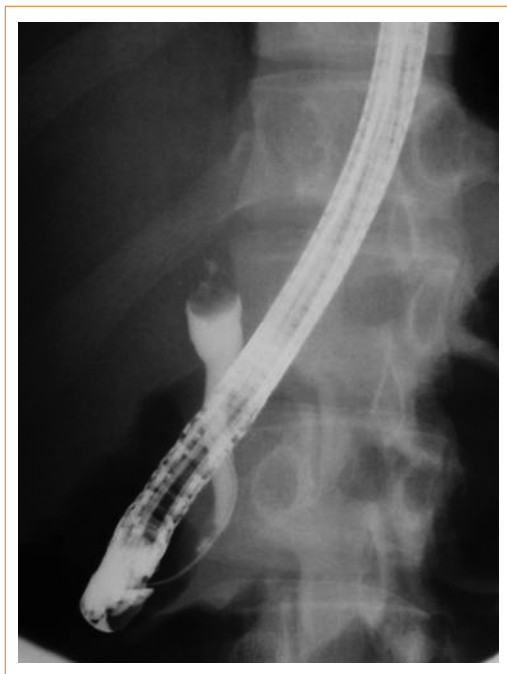


Figure 1 – Cholangiographie rétrograde par voie endoscopique. La progression du produit de contraste montre un arrêt en cupule lié à la présence d'un calcul enclavé dans le bas cholédoque

3. Physiopathologie et étiologies

Tout obstacle à l'écoulement de la bile entraîne une stase dans les voies biliaires pouvant elle-même conduire à une infection. La cause la plus fréquente est la migration d'un ou de plusieurs calculs vésiculaires qui s'enclavent dans le bas cholédoque lorsque leur taille ne leur permet pas de franchir le sphincter d'Oddi (**Figure 1**). Beaucoup plus rarement, l'obstacle responsable de l'angiocholite est secondaire à une compression intrinsèque (tumeur des voies biliaires, kyste du cholédoque) ou extrinsèque (tumeur du foie, du pancréas, du duodénum ou de la papille, adénopathies du pédicule hépatique).

Les germes les plus fréquemment impliqués, d'origine digestive, sont : *Escherichia coli*, *Klebsellia*, *Pseudomonas aeruginosa*, entérocoques et *Proteus*. Dans 15 % des cas, on retrouve en plus ou de façon isolée des germes anaérobies : *Bacteroides fragilis* et *Clostridium perfringens*.

4. Diagnostic positif

La gravité de cette affection nécessite de l'évoquer rapidement sur la base d'un examen clinique, de données biologiques et de l'échographie. En l'absence de traitement adéquat, l'évolution se fait rapidement vers un état de choc septique

pouvant mettre en jeu le pronostic vital. L'appréciation initiale de l'état du malade est fondamentale afin de juger rapidement du risque évolutif (1).

4.1. Signes cliniques

La séquence classique associant de façon successive douleurs, fièvre, et ictère (triade de Charcot) est retrouvée dans plus de 70 % des cas (2). Les signes débütent par une douleur abdominale brutale, fréquemment de l'hypochondre droit, parfois épigastrique ou médio-abdominale, qui s'accroît au fil des heures. Elle peut irradier en hémi-ceinture dans le flanc droit, vers l'épaule droite ou dans le dos entre les deux omoplates. La défense est rare (10 à 15 %). Une fièvre s'y associe précocement, elle est souvent élevée (39 °C-40 °C) et est accompagnée de frissons et de sueurs. Le diagnostic est facilement évoqué devant la survenue rapide d'un ictère cutanéomuqueux franc, avec des urines foncées et des selles décolorées. Il peut cependant parfois s'agir d'un simple subictère qu'il faut savoir chercher sur la sclérotique oculaire. Des vomissements complètent souvent le tableau clinique.

L'état septique (fièvre) et sa mauvaise tolérance clinique (tachycardie, hypotension artérielle, oligurie) peuvent dominer le tableau. Une angiocholite doit donc être évoquée devant tout patient présentant un état septique sévère ou un état de choc, même sans ictère franc. En l'absence de traitement approprié, le risque est en effet d'évoluer très rapidement vers un choc septique puis une défaillance multiviscérale. Le taux de mortalité reste actuellement élevé puisqu'il est d'environ 30 %.

4.2. Examens biologiques

La numération formule sanguine (NFS) retrouve une hyper leucocytose élevée (globules blancs > 10 000/mm³), prédominant sur les polynucléaires neutrophiles (> 80 %). Une leucopénie est un signe de gravité en cas de choc. La **CRP** (C reactive protein) est augmentée (> 15 mg/l) et la vitesse de sédimentation fortement accélérée.

Le **bilan hépatique** montre une cholestase ictérique avec une bilirubinémie totale souvent très augmentée (> 17 µmol/l) prédominant sur la bilirubine conjuguée (> 12 µmol/l). Les phosphatases alcalines et les γGT sont élevées. Une cytolyse hépatique nette (ASAT et ALAT) est en faveur d'une migration lithiasique. Un taux de prothrombine abaissé (TP < 70 %) annonce une probable insuffisance hépatocellulaire aiguë débutante ou peut révéler une hépatopathie sous-jacente.

Les enzymes pancréatiques (amylasémie et lipasémie) peuvent être augmentées mais en général à moins de trois fois la normale.

Le **ionogramme** sanguin permet de détecter une insuffisance rénale fonctionnelle et les troubles hydro-électrolytiques associés.

Des **hémocultures** seront systématiquement prélevées lors de la prise de sang.

4.3. Examen radiologiques

Les radiographies d'abdomen sans préparation (ASP) ont peu d'utilité dans le diagnostic, tout au plus peuvent-elles montrer des opacités calciques dans la région vésiculaire, orientant vers l'origine lithiasique de l'angiocholite. On note parfois un aspect d'iléus de l'intestin grêle.

L'échographie hépatobiliaire est l'examen clé (3). Elle met en évidence une dilatation du cholédoque dans plus de 80 % des cas (> 10 mm). Cette dilatation peut s'étendre aux voies biliaires intra-hépatiques droite et gauche, de façon symétrique ou non. La voie biliaire principale doit être explorée sur toute sa hauteur, ce qui permet éventuellement de mettre en évidence l'obstacle en cause (calcul du bas cholédoque, tumeur du pancréas ou du cholédoque, adénopathies). L'examen est complété par une étude du parenchyme hépatique à la recherche d'une possible cause à l'angiocholite (tumeur du foie, calculs des voies biliaires intra-hépatiques, maladie congénitale des voies biliaires, parasitose) ou de l'une de ses complications (abcès intra-hépatique).

Le scanner abdomino-pelvien est demandé lorsque l'échographie suspecte une autre cause qu'une migration lithiasique : tumeur du foie, du pancréas, des voies biliaires. En dehors de ces cas rares ou d'un patient obèse difficile à explorer par échographie, le scanner a peu de place en urgence dans la démarche diagnostique d'une angiocholite et risque d'induire un retard préjudiciable dans la prise en charge thérapeutique.

5. Traitement

L'angiocholite est une urgence n'autorisant aucun retard dans la prise en charge thérapeutique. Le traitement, comportant une double composante, médicale et chirurgicale, consiste en priorité **à drainer la bile infectée et à traiter le sepsis généralisé**. L'organisation de la prise en charge doit se faire en étroite collaboration entre les chirurgiens, les réanimateurs, les radiologues et les endoscopistes.

5.1. Correction du choc éventuel

Les signes de choc éventuel sont corrigés par perfusion intraveineuse de solutés de remplissage et les troubles hydro-électrolytiques par une rééquilibration électrolytique appropriée. Il est important de penser à corriger les troubles de l'hémostase, toujours majorés par la cholestase, par l'injection intraveineuse lente de 20 à 40 mg de vitamine K.

5.2. Antibiothérapie

Une bi-antibiothérapie à large spectre est débutée dès les hémocultures réalisées (amoxicilline-inhibiteurs des β -lactamases, céphalosporines de 2^e ou 3^e génération ou fluoroquinolones, associés à un aminoside) (4).

térotomie endoscopique en raison du reflux de liquide digestif dans les voies biliaires qui en est la conséquence.

Grevée d'une faible morbidité et permettant de confirmer le diagnostic étiologique de l'angiocholite avec une sensibilité et une spécificité proches de 100 %, cette séquence thérapeutique associant une sphinctérotomie endoscopique puis une cholécystectomie est actuellement largement préférée par de nombreux centres. Cependant, elle nécessite de disposer d'endoscopistes interventionnels entraînés et disponibles rapidement, en semi-urgence.

Des études comparatives et contrôlées sont actuellement en cours afin d'établir les recommandations concernant la prise en charge en urgence de l'angiocholite lithiasique. Entre le tout chirurgical et la combinaison endoscopie-chirurgie, ces études devront déterminer laquelle de ces deux techniques apporte le plus de bénéfice (efficacité et rapidité du traitement, durée d'hospitalisation, coût) pour le plus faible risque (morbidité, mortalité). Il n'y a actuellement pas de consensus et les attitudes dépendent des habitudes et du plateau technique.

Références bibliographiques

1. Rosing DK, De Virgilio C, Nguyen AT, El Masry M, Kaji AH, Stabile BE. Cholangitis: analysis of admission prognostic indicators and outcomes. *Am Surg* 2007 ; 73 (10) : 949-54.
2. Chock E, Wolfe BM, Matolo NM. Acute suppurative cholangitis. *Surg Clin North Am* 1981 ; 61 (4) : 885-92.
3. Blackbourne LH, Earnhardt RC, Siström CL, Abbitt P, Jones RS. The sensitivity and role of ultrasound in the evaluation of biliary obstruction. *Am Surg* 1994 ; 60 (9) : 683-90.
4. Westphal JF, Brogard JM. Biliary tract infections: a guide to drug treatment. *Drugs* 1999 ; 57 (1) : 81-91.
5. Tanaka M. Bile duct clearance, endoscopic or laparoscopic? *J Hepatobiliary Pancreat Surg* 2002 ; 9 : 729-32.
6. Sugiyama M, Atomi Y. Risk factors predictive of late complications after endoscopic sphincterotomy for bile duct stones: long-term (more than 10 years) follow-up study. *Am J Gastroenterol* 2002 ; 97 : 2763-7.
7. Lee DW, Chan AC, Lam YH, Ng EK, Lau JY, Law BK et al. Biliary decompression by nasobiliary catheter or biliary stent in acute suppurative cholangitis: a prospective randomized trial. *Gastrointest Endosc* 2002 ; 56 (3) : 361-5.
8. Boerma D, Rauws EA, Keulemans YC, Janssen IM, Bolwerk CJ, Timmer R et al. Wait-and-see policy or laparoscopic cholecystectomy after endoscopic sphincterotomy for bile-duct stones: a randomised trial. *Lancet* 2002 ; 360 : 761-5.