Le Congrès
Médecins. Conférence d'essentiel
© 2014 Sfar. Tous droits réservés.

L'enfant traumatisé grave

Philippe Meyer*, Juliette Montmayeur, Estelle Vergnaud

Réanimation Neurochirurgicale Pédiatrique, Département d'anesthésie-réanimation et Samu de Paris, Hôpital universitaire Necker-Enfants Malades, AP-HP, Université Paris Descartes, 149 rue de Sèvres, 75743 Paris cedex, France

Auteur correspondant : philippe.meyer@nck.ap-hop-paris.fr

Points essentiels

- **Même s'ils restent la première cause de mortalité et de morbidité chez l'enfant, les traumatismes graves de l'enfant sont une pathologie rare**
- **Leur prise en charge dans les premières heures détermine le pronostic, 95 % des décès survenant dans les 24 premières heures. Les complications secondaires de réanimation sont rares.**
- **Un traumatisme crânien est présent dans 80 % des cas, le plus souvent il est au premier plan, et détermine à lui seul le pronostic**
- **L'analyse précise du mécanisme lésionnel doit faire évoquer et rechercher les lésions à anticiper**
- **La prise en charge initiale de réanimation est fondamentale, et doit être organisée dans des centres spécialisés ayant une expérience suffisante**
- **L'analyse des pratiques tant nationales qu'internationales démontre que des progrès significatifs pourraient être accomplis dans la prise en charge de ces enfants**
- **L'hypotension, l'hypoxie, l'hypo ou l'hypercapnie, l'hyperglycémie, les coagulopathies, et l'acidose lactique, sont autant de facteurs de risques de mortalité et morbidité qui doivent être contrôlés rapidement**
- **Un traitement chirurgical d'urgence n'est que très rarement indiqué, le traitement conservateur étant la règle pour les traumatismes abdominaux et thoraciques**
- **Toute indication chirurgicale d'urgence doit être soigneusement discutée, et la prise en charge au bloc opératoire doit tenir compte du traumatisme crânien**

INTRODUCTION

Chez l'enfant gravement traumatisé, l'application de recommandations thérapeutiques permettant au minimum le contrôle dans les 6 premières heures, d'une pression artérielle moyenne (PAM) normale pour l'âge, d'une capnie supérieure à 30 mmHg, d'une pression de perfusion cérébrale supérieure (PPC) à 40 mmHg, et d'une normoxie, détermine à elle seule le pronostic vital et fonctionnel (1). L'analyse des mécanismes lésionnels permet d'anticiper et de rechercher les lésions les plus fréquentes. Une prise en compte permanente des particularités anatomo-physiologiques de l'enfant, doit permettre de mettre en place une stratégie thérapeutique précise et d'optimiser ainsi la prise en charge. Si les recommandations concernant la prise en charge de ces enfants sont actuellement appliquées de façon satisfaisante dans les centres les plus spécialisés, de grandes disparités sont encore notées tant en France qu'à l'étranger (1,2).

Données générales

Épidémiologie

Les traumatismes pédiatriques graves, définis par un ISS (*Injury Severity Score*) >16, et/ou un AIS (*Abbreviated Injury Scale*) crânien > 3, et un GCS (*Glasgow Coma Scale*) <9 chez un enfant de moins de 15 ans, constituent une pathologie rare. Ils ne représentent qu'environ 1 % des traumatismes pédiatriques médicalement signalés, et moins de 15 % de la traumatologie grave tous âges confondus. Il n'en reste pas moins la première cause de mortalité et de handicap chez l'enfant de plus de 1 an dans les pays industrialisés (3). Les enfants de moins de 8 ans, et de moins de 2 ans, qui posent le plus de problème de prise en charge en milieu non spécialisé, et sont notamment les plus à risques d'hypotension artérielle précoce et de mortalité, peuvent représenter dans un "trauma center" pédiatrique respectivement 50%, et 20% des cas (4).

Au plan international, seuls les centres les plus actifs peuvent faire état régulièrement de plus d'une cinquantaine de cas annuels (85 à 90 dans notre unité) répondant strictement à ces critères, pour environ 200 à 300 enfants suspectés de traumatisme sévère, et pris en charge dans une structure de type "trauma center" (4,5,6). Il est ainsi difficile d'acquérir et d'entretenir une expérience suffisante permettant une prise en charge optimale en dehors de ces centres. Il faut également noter qu'un traumatisme crânien (TC) est présent et au premier plan dans 80 à 90 % des cas, et qu'une thérapeutique et un monitorage spécifiques mis en œuvre en étroite collaboration avec une équipe neurochirurgicale sont le plus souvent nécessaires (6).

Mécanismes lésionnels

En milieu urbain, les chutes sont responsables d'environ 1/3 de ces traumatismes essentiellement chez les enfants de moins de 6 ans, et les collisions entre piétons et véhicules d'un autre tiers chez des enfants principalement d'âge scolaire. Les passagers de véhicules sont moins nombreux, et la sévérité des lésions est dépendante de la qualité des dispositifs de retenue (DRE) utilisés. Le mécanisme lésionnel détermine bien entendu les lésions qu'il est nécessaire d'anticiper et d'explorer de manière adaptée. Même si ces critères de triage peuvent entraîner une surévaluation observée par de nombreuses équipes, la notion de piéton renversé par un véhicule roulant à plus de 40 $km.h^{-1}$, de chute de plus de 3 mètres, d'un AVP à très haute cinétique, d'un écrasement ou d'une incarcération, permet de diriger d'emblée ces enfants vers un centre spécialisé, et d'éviter ainsi un retard diagnostic et thérapeutique (4,7).

Mortalité et morbidité

La mortalité post-traumatique pédiatrique rapportée est très variable suivant les critères d'inclusion utilisés, l'expérience des centres, et la proportion de traumatismes fermés/balistiques rencontrée. Elle varie ainsi d'environ 20 %, lorsque tous les enfants répondant aux critères de traumatisme grave, survivants au traumatisme initial, et admis en salle de déchocage sont intégrés (4), à 3 % lorsque seuls les enfants survivants admis en réanimation sont inclus (6). En mettant à part ces différences méthodologiques, des points communs peuvent cependant être retrouvés. Ainsi, 95 % des décès traumatiques surviennent dans les 24 premières heures, liés au seul TC dans 90 % des cas. Un AIS crânien supérieur à 5 est létal dans 100 % des cas (8). L'hypoxie et surtout l'hypotension dans les 6 premières heures, l'hyperglycémie, les troubles de coagulation, l'acidose lactique, l'âge inférieur à 2 ans, sont autant de facteurs pronostics déterminants (9,10,11). Les complications de réanimation, thrombo-emboliques, sepsis grave, ARDS, apparaissent rares, et ne constituent pas une source importante de mortalité/morbidité surajoutée. Bien entendu les séquelles fonctionnelles sont dépendantes de la gravité du TC, des lésions associées, et du contrôle rapide des complications qui peuvent survenir (4).

LÉSIONS RENCONTRÉES, CONSÉQUENCES PHYSIOPATHOLOGIQUES, ET CONSÉQUENCES THERAPEUTIQUES

Pour un mécanisme lésionnel donné, si l'énergie cinétique absorbée est identique chez un adulte et un enfant, les points d'impact préférentiels, les lésions engendrées, et les conséquences physiopathologiques

générales différeront largement. Il est ainsi nécessaire d'organiser en toutes circonstances une prise en charge adaptée à un enfant traumatisé grave, et non pas un protocole « petit adulte polytraumatisé » directement dérivé de celui utilisé chez les adultes.

Lésions crâniennes

Extrêmement fréquentes, le plus souvent au premier plan, déterminantes pour le pronostic vital et fonctionnel, elles découlent des particularités physiologiques de l'enfant. Le rapport volume de la tête sur volume du reste du corps plus élevé, le faible développement de la musculature axiale cervicale, l'absence de réflexe de protection en anticipation d'un choc chez les plus jeunes, rendent compte de la fréquence des TC lors d'impact à forte cinétique. La myélinisation incomplète des fibres longues et l'amplitude des forces de torsions complexes subies lors d'un choc non amorti rendent comptent de la fréquence des lésions axonales diffuses observées chez les enfants. Le relativement faible volume de la boîte crânienne explique la fréquence et la rapidité de développement d'une hypertension intracrânienne (HTIC). Bien entendu, chez les plus petits, la prétendue distension protectrice des fontanelles en réponse à une HTIC aiguë est une légende, la dure-mère restant inextensible. Une surmortalité est d'ailleurs observée chez les plus petits victimes de TC sévères (1,4,12).

Aux lésions primaires vont très rapidement s'ajouter des lésions secondaires du fait des agressions cérébrales secondaires d'origine systémiques (ACSOS). Ces ACSOS sont clairement identifiées, en particulier lorsqu'elles sont présentes initialement, comme des éléments déterminants de la mortalité. Ainsi l'hypotension surtout lorsqu'elle n'est pas corrigée dans les premières heures, ou qu'elle survient lors d'une intervention extra-crânienne chez un traumatisé crânien grave (13), l'hypercapnie ou l'hypocapnie, l'hyperglycémie, l'acidose lactique, les troubles de coagulation (10,11,14) sont autant de facteurs péjoratifs lorsqu'ils ne sont pas corrigés (ou corrigibles) rapidement.

En l'absence de lésions hémorragiques associées, une hypotension artérielle « neurogène » peut être observée chez plus de 50 % des enfants traumatisés crâniens graves (15). Il convient cependant d'éliminer au préalable chez les plus petits une spoliation sanguine aiguë liée à un hématome intracrânien volumineux, ou une plaie du scalp.

Les lésions faciales sévères sont rares. Elles s'associent le plus souvent à des lésions crâniennes qui restent au premier plan. Elles peuvent cependant être la source d'hémorragie massive, et de complications sérieuses, en particulier infectieuses, surtout lorsqu'elles intéressent la base du crâne. Leur traitement chirurgical complexe est le plus souvent différé en l'absence de complications oculaires graves (16).

Lésions rachidiennes

L'incidence est faible chez les enfants traumatisés graves même en présence d'un TC sévère, aux environs de 3 %. Un traumatisme crânien ou thoracique sévère y est associé dans 80 % des cas. Le niveau d'atteinte rachidienne est corrélé à l'âge de l'enfant du fait du développement progressif de la musculature axiale, et des mécanismes lésionnels rencontrés: cervical chez les moins de 8 ans, thoraco-lombaire au-delà (17). Les fractures sont relativement rares chez les plus petits. Avant la généralisation des explorations par IRM, des SCIWORA (*Spinal Cord Injury Without Radiological Abnormalities*) étaient ainsi rapportées dans 5 % des cas. Le développement de la réanimation préhospitalière a permis par ailleurs de retrouver, chez des enfants survivants à un arrêt cardiaque préhospitalier, une incidence particulière de dislocation cervicale au-dessus de C3, et des lésions combinées médullaires hautes et du tronc cérébral, de pronostic catastrophique (18). Les indications de décompression médullaire et/ou de stabilisation en urgence sont rares, et nécessitent des équipes chirurgicales très spécialisées.

Lésions thoraciques

La généralisation des explorations scanographiques (TDM) du corps entier a permis de mettre en évidence la fréquence des atteintes thoraciques chez les enfants traumatisés graves. Ces traumatismes du thorax s'intègrent dans le cadre d'un polytraumatisme dans 82 % des cas. Si les fractures costales sont rares, et témoignent toujours d'un traumatisme particulièrement sévère, les contusions thoraciques diagnostiquées à la TDM sont elles très fréquentes. Elles s'accompagnent de pneumothorax ou d'hémothorax dans environ 40 % des cas. Ceux-ci peuvent prendre un caractère rapidement compressif en particulier chez les plus petits (19). Si le retentissement respiratoire de ces lésions est initialement majeur en présence d'un TC grave par l'hypoxie et l'hypercapnie qu'elles entraînent, leur évolution est le plus souvent favorable avec un taux de complications (ARDS, pneumopathies acquises) relativement faible. Les lésions vasculaires sont exceptionnelles (moins de 0,1 %) chez les enfants survivants, et ne sont intégrées que dans le cadre de traumatismes thoraciques très sévères. Les contusions myocardiques n'entraînent le plus souvent aucune conséquence clinique, et ne sont le plus souvent objectivées que lors d'échographie systématique (20). L'asphyxie traumatique est une entité particulière dont le retentissement est essentiellement vasculaire cérébral par hyperpression veineuse cervicocéphalique. Elle doit être évoquée devant tout masque facial ecchymotique chez un enfant victime d'une compression thoracique aiguë.

Lésions abdominales

Intégrés dans un traumatisme grave, elles résultent de mécanismes complexes de distraction, et d'accélérations linéaires et rotatoires, plus ou moins associés à un impact direct. Elles sont la première cause de choc hémorragique chez l'enfant polytraumatisé. Les lésions spléniques et

hépatiques sont les lésions les plus fréquentes, constituant jusqu'à 75 % des lésions. On trouve ensuite les lésions rénales (15 %), et les lésions pancréatiques (3 à 5 %). Les lésions d'organes creux sont plus rares, mais peuvent se rencontrer chez près de 50 % des enfants victimes d'un accident de voiture à forte cinétique en étant incorrectement ceinturés (21). Leur diagnostic précoce est difficile en l'absence d'aéro-péritoine massif ou de signes péritonéaux. Un signe cutané de passage de la ceinture doit les faire rechercher activement. Les lésions hépatospléniques les plus fréquemment observées chez l'enfant sont parallèles à la segmentation anatomique, et comportent ainsi rarement des atteintes des gros vaisseaux segmentaires. Dans la très grande majorité des cas, l'augmentation de la pression intra-abdominale liée à l'hémopéritoine suffit, à elle seule, à assurer rapidement l'hémostase spontanée. Le traitement conservateur de ces lésions est de ce fait la règle. Seule la présence d'un blush vasculaire et d'une instabilité hémodynamique persistante peut faire poser une indication chirurgicale. L'expérience du traitement endovasculaire de ces lésions chez l'enfant reste anecdotique.

Lésions orthopédiques

Elles sont très fréquemment associées dans un traumatisme grave. Leur retentissement hémodynamique est anecdotique en dehors des grands écrasements de membres et des plaies vasculaires directes. Leur traitement précoce assurant l'avenir fonctionnel, et permettant un nursing facilité, doit s'intégrer dans une stratégie globale de prise en charge. L'incidence des lésions hémorragiques de la ceinture pelvienne est faible, et rend l'expérience de l'embolisation thérapeutique dans cette indication inexistante chez l'enfant.

Conséquences physiopathologiques générales

Détresse neurologique

La compliance cérébrale de l'enfant étant faible, une HTIC peut s'installer très rapidement en réponse à une augmentation relativement minime du volume intracrânien. La plage d'autorégulation en pression du débit sanguin cérébral est étroite et hautement dépendante de l'âge de l'enfant. Il est difficile d'établir une PPC optimale pour l'ensemble des enfants gravement traumatisés. Les seules données existantes suggèrent une PPC minimale > 50 mmHg au-dessus de 6 ans, et > 40 mmHg en dessous de 6 ans (12). S'il faut garder à l'esprit le rôle délétère majeur que joue l'hypotension artérielle sur la mortalité et la morbidité du TC, la plupart des épisodes de PPC basse observés chez les enfants TC graves sont liés à une augmentation isolée de la PIC (12). Il n'existe ainsi aucune justification à une augmentation programmée de la pression artérielle chez l'enfant TC grave, et le contrôle d'une PIC optimale (< 20 mmHg) est

le premier objectif. Il apparaît donc évident que le monitorage continu de la PIC et de la PPC est un minimum requis pour tout enfant TC grave. En dehors du contrôle de la PAM à un niveau normal pour l'âge, une $PaCO_2$ minimale constamment supérieure à 30 mmHg, une glycémie contrôlée < 11 $mmol.l^{-1}$, une base excess > -5, un TP > 50 %, et une natrémie > 140 $mmol.l^{-1}$ sont les objectifs à atteindre dans les 24 premières heures pour permettre d'envisager un pronostic favorable (1,4,9,10,11,14)

Détresse hémodynamique

Bien qu'une hypotension artérielle puisse être observée chez plus de 50 % des TC graves en l'absence de toute lésion hémorragique, une hémorragie aiguë doit être diagnostiquée et compensée au plus vite. Le volume sanguin total d'un enfant peut être estimé à 70-80 $ml.kg^{-1}$, ainsi une perte de 250 ml représente le quart de la masse sanguine chez un enfant de 10 kg. Si l'augmentation de la fréquence cardiaque est un élément très limité de compensation d'une baisse du débit cardiaque chez l'enfant, les mécanismes d'adaptation adrénergique par vasoconstriction périphérique à une hypovolémie sont très efficaces. Ils peuvent masquer une baisse de volémie d'environ 40 % chez l'enfant. Cependant au-delà de cette limite de compensation, la chute de la pression artérielle est brutale et difficilement rattrapable surtout si une bradycardie survient. La pression artérielle systolique adaptée à l'âge peut être déterminée en mmHg par la formule: PAS = 70 + (2 x âge en années). Le maintien d'une PAS et d'une PAM adaptée à l'âge, d'une hémoglobine > 9 $g.dl^{-1}$ permettant un transport adapté d'oxygène, et d'une volémie restaurée sont les objectifs.
Chez le petit enfant, des cathéters de 20 à 22 G suffisent à assurer un débit de 25 à 40 $ml.min^{-1}$ par simple gravité et de 45 à 70 $ml.min^{-1}$ pour une transfusion sous pression. La perfusion intra-osseuse permet d'assurer une expansion volémique rapide sous accélérateur de perfusion aussi bien qu'une administration de médicaments divers sous réserve d'une insertion rigoureuse. Elle peut être utilisée en cas d'échec des autres voies d'abord, surtout en phase préhospitalière. À l'arrivée à l'hôpital, la mise en place rapide de cathéters centraux multivoies par voie fémorale ou cave supérieure permet de sécuriser un abord veineux fiable et de longue durée.
Un monitorage continu de la PAM est toujours indispensable et doit être assuré par la mise en place d'un cathéter artériel. L'utilisation plus fréquente de l'échographie transthoracique, l'adaptation récente des systèmes de monitorage continu du débit cardiaque aux contraintes pédiatriques, et le développement du monitorage hémodynamique non invasif (23) devraient permettre à moyen terme une adaptation plus précise des supports hémodynamiques chez l'enfant polytraumatisé.
La restauration première de la volémie reste l'objectif prioritaire, et toujours nécessaire. Une perfusion de 20 ml.kg-1 en 10 minutes peut être répétée 3 ou 4 fois. Si le choix des produits de remplissage reste controversé, seuls des solutés au moins isotoniques au plasma doivent

être utilisés en présence d'un TC grave, ce qui exclue la solution de Ringer. En l'absence de stabilisation, malgré un remplissage vasculaire adéquat, l'adjonction de noradrénaline (0,5 à 5 $\mu g.kg^{-1}.min^{-1}$) est nécessaire. Il faut également rappeler que l'hyperglycémie est particulièrement fréquente à la phase initiale d'un traumatisme grave quelque soit l'âge de l'enfant, et constitue un facteur prédictif de mortalité des TC lorsqu'elle persiste au-delà de 24 heures (14). Tout soluté de base contenant du glucose doit donc être proscrit à la phase initiale en dehors des rares cas où une hypoglycémie le plus souvent cétonique est objectivée.

Détresse respiratoire

Toute augmentation du travail ventilatoire du fait d'une gêne à la course diaphragmatique peut être mal tolérée chez le petit enfant. Ainsi une dilatation gastrique aiguë, facilement corrigée par la mise en place d'une sonde gastrique, ou un épanchement péritonéal compressif peuvent être responsables en premier d'une détresse respiratoire. Les lésions parenchymateuses pulmonaires, associées à l'obstruction des voies aériennes supérieures, sont, en l'absence de ventilation contrôlée, une source importante d'hypoxie et d'hypercapnie. Une capacité résiduelle fonctionnelle faible en regard de l'espace mort physiologique, et une consommation d'oxygène de base relativement élevée exposent particulièrement l'enfant traumatisé à des épisodes d'hypoxie sévère. L'intubation trachéale et la ventilation contrôlée sont d'indication très large. Si les cas d'intubation difficile sont très rares chez l'enfant traumatisé, la gestion des voies aériennes peut cependant se révéler délicate en particulier en cas d'anesthésie insuffisante. Macroglossie relative, saillie du pôle occipital, et épiglotte recouvrante sont des facteurs favorisant l'obstruction des voies aériennes supérieures chez le sujet comateux, et peuvent également gêner l'exposition laryngée pour un opérateur peu entraîné. L'hyperréactivité laryngée et bronchique expose aux risques de spasme, et doit toujours être prévenue par une anesthésie adéquate.

Le taux élevé de complications de l'intubation trachéale en urgence relevé aux États-Unis, contraste avec celui relevé en France en particulier depuis qu'un protocole de séquence rapide utilisant un hypnotique : étomidate (0,4 $mg \cdot kg^{-1}$, > 2 ans), et kétamine (0,4 $mg \cdot kg^{-1}$, <2 ans) et un curare d'action rapide le suxaméthonium (1,5-2 $mg \cdot kg^{-1}$) est utilisé en préhospitalier de façon systématique (24). Cou court, et larynx antérieur haut situé, favorisent intubation sélective et extubation accidentelle. Une sédation continue titrée sur l'hémodynamique associant un hypnotique : midazolam (0,1 - 0,4 $mg \cdot kg^{-1} \cdot h^{-1}$), kétamine (0,2 - 2 $mg \cdot kg^{-1} h^{-1}$) et le sufentanil (0,1 - 0,5 $\mu g \cdot kg^{-1} \cdot h^{-1}$), permet d'adapter le patient à la ventilation mécanique qui doit permettre d'assurer une normocapnie vérifiée en permanence par capnographie en tenant compte du gradient $ETCO_2/PaCO_2$. La nécessité de pratiquer des explorations radiologiques, le plus souvent sous sédation chez les enfants les plus petits susceptibles de

décompenser un équilibre respiratoire précaire, le contrôle de la douleur, justifient d'autant plus des indications larges d'intubation trachéale et de sédation.

ÉVALUATION INITIALE

Bilan lésionnel

L'exploration des lésions doit obéir à plusieurs impératifs parfois contradictoires:

- Identifier clairement le mécanisme lésionnel, assurer une évaluation clinique et paraclinique rapide, vérifier la fiabilité des prothèses en place.
- Stabiliser rapidement les détresses vitales.
- Réaliser des examens complémentaires que chez un patient dont les détresses vitales ont été stabilisées, et après mise en place d'un monitorage efficace.
- Orienter la stratégie d'explorations complémentaires en fonction des lésions anticipées.
- Explorer en un temps l'ensemble des lésions, et identifier rapidement les lésions à haut risque évolutif
- Assurer une synchronisation parfaite des équipes

Il faut garder à l'esprit que, chez un enfant victime d'un traumatisme fermé, aucune indication chirurgicale d'extrême urgence, ayant une chance d'aboutir à un résultat positif en termes de survie, ne peut être raisonnablement posée sans bilan lésionnel minimal préalable. Il est donc impératif d'au moins gagner le temps nécessaire à une exploration minimale par une phase préalable de réanimation initiale adaptée.

Bilan initial

Un examen clinique complet, mais rapide, permet de vérifier la fiabilité des prothèses mises en place, la qualité d'immobilisation du rachis cervical et des fractures immédiatement détectables, de hiérarchiser les lésions évidentes, et d'établir la nécessité de gestes thérapeutiques de stabilisation immédiate des détresses vitales. Une sédation adéquate associant une perfusion de midazolam et de sufentanil permet d'adapter le patient à la ventilation qui doit rapidement assurer une $Sa0_2$ > 98 %, et un $ETC0_2$ au minimum > 30mmHg.

Pour tout patient instable, la mise en place immédiate d'un cathéter veineux central multivoies, qui permet l'administration simultanée des perfusions nécessaires, et la mise en place d'un cathéter artériel permettant la mesure continue de la pression artérielle et des prélèvements sanguins itératifs, peut constituer un gain de temps appréciable. Une bonne synchronisation des intervenants permet de

réaliser simultanément aux manœuvres de réanimation des explorations paracliniques minimales.

- ***La radiographie simple*** du thorax permet de vérifier la position de la sonde d'intubation et de la sonde gastrique, et de dépister un épanchement pleural compressif nécessitant une évacuation immédiate. Une radiographie simple double incidence du rachis cervical permet de dépister des lésions très déplacées ne permettant pas d'envisager la survie du patient telles que les dislocations occipito-atloïdiennes ou cervicales au-dessus de C3. Elle ne permet pas à elle seule d'éliminer une lésion cervicale nécessitant une immobilisation rigoureuse.

- ***Le Doppler transcrânien*** (DTC) permet de dépister rapidement une HTIC menaçante et nécessitant un traitement spécifique immédiat. Une vélocité diastolique initiale < 25 $cm.sec^{-1}$ et un index de pulsatilité > 1.25 apparaissent clairement corrélés à une HTIC et à un mauvais pronostic (25). En présence d'une HTIC menaçante, le DTC permet d'indiquer immédiatement une thérapeutique spécifique, osmothérapie par le mannitol à 20 %, ou perfusion rapide de sérum salé hypertonique, ajustement de la ventilation, correction d'une hypovolémie menaçante, et d'en suivre les effets sur l'hémodynamique cérébrale.

- L'échographie abdomino-pleurale FAST permet une exploration pleurale, hépatosplénique, pancréatique, et parenchymateuse rénale de bonne qualité. Pour un opérateur entraîné, sa sensibilité est de l'ordre de 89 % et sa spécificité de 96 %. La vérification de l'intégrité fonctionnelle des voies excrétrices urinaires impose de coupler à l'échographie une exploration vasculaire par Doppler. L'échographie ne permet pas en revanche de visualiser des lésions des organes creux. Elle ne suffit pas à elle seule dans les traumatismes fermés, à poser une indication chirurgicale en urgence en dehors d'un drainage pleural, et doit être complétée par une exploration tomodensitométrique.

Bilan tomodensitométrique

Réalisé chez un patient stabilisé et efficacement monitoré, la TDM du corps entier permet l'exploration en un temps de l'ensemble des lésions et de vérifier l'intégrité du rachis. Si l'utilisation des scanners multi-barrettes a considérablement réduit le temps de réalisation des examens, elle pose le problème de l'irradiation importante que représente un tel examen, et son usage systématique chez tout TC grave en l'absence de signes d'atteinte associée, a été largement critiqué. Des protocoles d'irradiation minimale peuvent être actuellement utilisés, et la TDM reste un examen indispensable chez tout enfant suspect de polytraumatisme. Elle détermine la classification précise des lésions abdominales qui ne reposent que sur des critères tomodensitométriques, et permet seule le diagnostic précoce des lésions parenchymateuses pulmonaires. La possibilité de réaliser dans le même temps un angio-scanner a limité les rares indications de l'artériographie aux seuls examens pouvant comporter un

geste thérapeutique qui restent exceptionnels chez l'enfant. Sa réalisation pré- ou post-mortem immédiate chez un enfant restant ventilé nous a souvent permis d'identifier de manière objective les lésions responsables du décès, et apporté des renseignements précieux en l'absence d'autopsie.

Autres examens complémentaires

L'IRM permet une exploration notamment encéphalique et abdominale très performante, et sans irradiation. Elle n'a cependant pas actuellement sa place en urgence du fait de ses contraintes environnementales, de la durée de tels examens, et des difficultés de monitorage. Les seules indications actuelles d'IRM en urgence sont le diagnostic de lésions médullaires déficitaires, et dans une moindre mesure, le diagnostic complémentaire de lésions encéphaliques chez les enfants suspects de lésions vasculaires cérébrales.

Apport de la biologie

Dès l'arrivée de l'enfant, un bilan biologique complet permet de réunir des éléments orientant vers un traumatisme grave tels qu'hyperglycémie, troubles sévères de la coagulation, acidose lactique, anémie aiguë, cytolyse hépatique, qui constituent à eux seuls des éléments de pronostic important. Des prélèvements biologiques réguliers permettent également de régler de façon précise la ventilation assistée.

La place des marqueurs biologiques tels que le dosage de la protéine SB100 reste à déterminer.

DÉMARCHE THÉRAPEUTIQUE

La démarche thérapeutique des premières heures chez l'enfant traumatisé grave, et les recommandations la concernant, découlent logiquement de la spécificité des lésions rencontrées, et de leurs conséquences physiopathologiques. Elle est au mieux mise en place dans des centres spécialisés où la prise en charge de tels patients en nombre suffisant assure un bon entraînement des équipes cliniques, mais aussi médico-techniques.

Monitorage et thérapeutique de base « neurologique »

La fréquence des TC sévères (GCS < 9) chez l'enfant traumatisé grave impose de disposer d'un monitorage continu adapté. Les recommandations les plus récemment publiées, mais aussi les recommandations plus anciennes, notamment françaises, préconisent principalement pour tous ces patients :

- Une intubation trachéale et une ventilation contrôlée les plus précoces possibles maintenant en permanence une normoxie et une

normocapnie. Bien que l'objectif de normocapnie reste initialement difficilement atteint, le contrôle des détresses respiratoires est efficacement obtenu dès la phase préhospitalière en France (24). Cette ventilation normocapnique et normoxique doit être maintenue grâce à une sédation continue par une association d'un hypnotique et d'un morphinique à doses adaptées à l'hémodynamique.

- Une utilisation précoce du DTC pour identifier, avant qu'un monitorage invasif de la PIC puisse être mis en place, les enfants à risque d'HTIC sévère et nécessitant une thérapeutique immédiate. Le DTC apparaît actuellement comme un élément non invasif et immédiatement réalisable fiable de dépistage précoce d'une HTIC (25)
- La mise en place systématique d'un monitorage invasif de la PIC et de la PPC. Ce monitorage nécessite à la fois la mise en place d'un cathéter artériel et d'un système de monitorage continu de la PIC. Toute mise en place d'un capteur de PIC doit être précédée d'une exploration scanographique, ce qui implique un délai minimal de 2 à 3 heures avant la première mesure de PIC. Bien que ces recommandations soient écrites, cet objectif est loin d'être atteint. Des études récentes font en effet état d'un respect de cette recommandation extrêmement variable : 7.7 % pour l'ensemble des centres américains contribuant au National Trauma Data Bank (26), 68-78% dans les centres les plus actifs à travers le monde (5). Une grande disparité avait également été notée en France (2). Dans notre pratique, un monitorage de la PIC est utilisé chez 100 % des enfants TC ayant un GCS <9, à l'exception de ceux présentant initialement des signes d'arrêt circulatoire cérébral persistant (4,10).
- Le maintien d'une PIC au minimum < 20 mmHg, d'une PAS normale pour l'âge, et d'une PPC > 40 mmHg pour les moins de 6 ans et > 50 mmHg au-delà (12).
- Un protocole de traitement étape par étape de l'HTIC doit être établi et doit permettre de contrôler l'HTIC mesurée. Ce protocole hiérarchique de traitement est résumé dans la ***figure 1***. Il faut noter que l'hypothermie modérée n'est pas actuellement recommandée (27), et que la place de la craniectomie décompressive précoce reste à définir.
- Le contrôle de la glycémie dans les 24 premières heures en dessous de 11 $mmol.l^{-1}$. Si ce contrôle peut être obtenu spontanément, chez les enfants ayant une évolution favorable, en évitant tout apport glucosé initial, il n'existe aucun argument en faveur d'un contrôle strict de la glycémie du fait du risque majeur d'hypoglycémie sévère qu'il peut entraîner.
- L'obtention et le maintien d'une hypernatrémie modérée (155 $mmol.l^{-1}$) qui permet de diminuer l'incidence de l'HTIC et peut être assurée par une osmothérapie par le mannitol ou le sérum salé hypertonique (28).

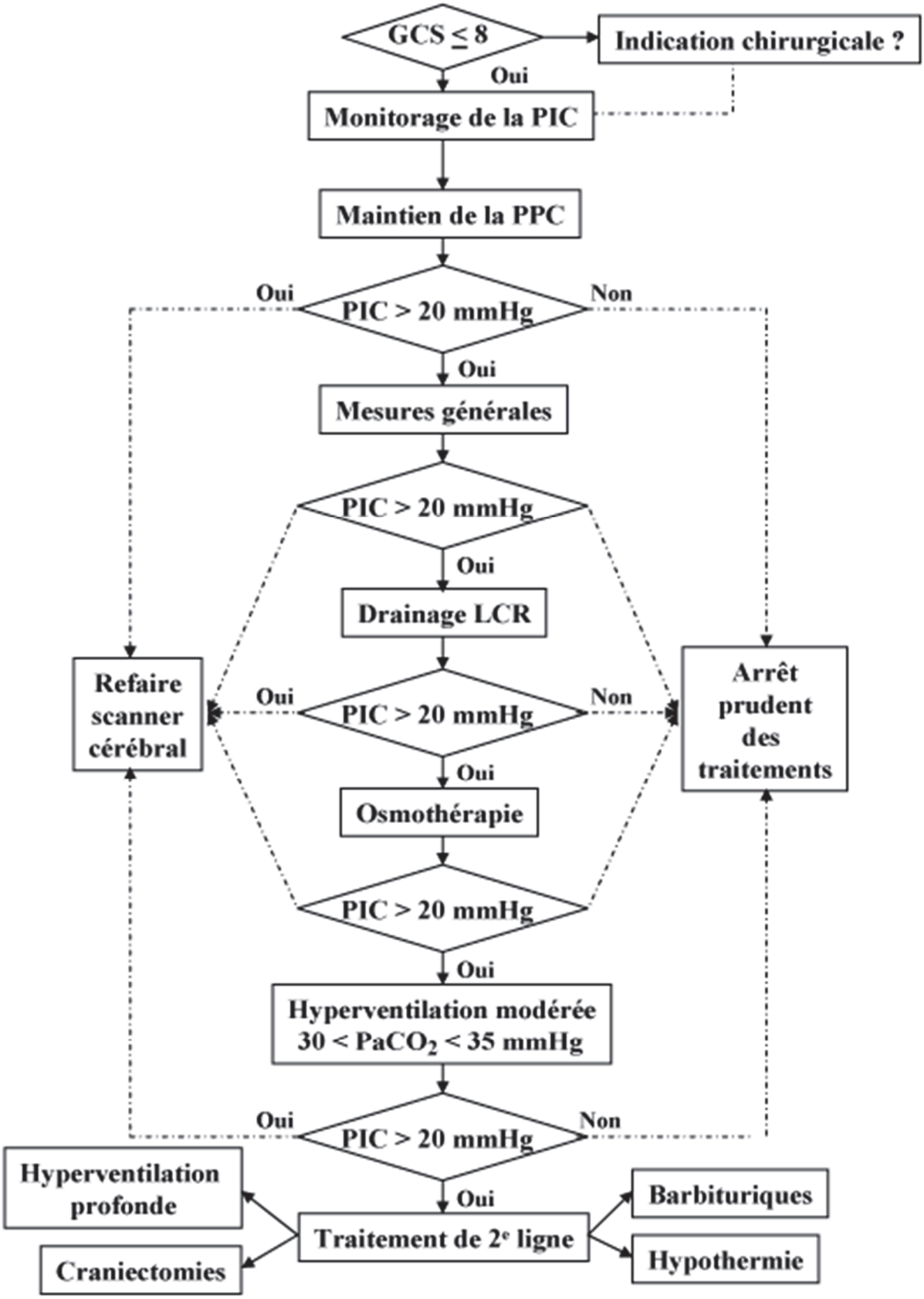

Figure 1. Stratégie globale de prise en charge d'une HTIC

Prise en charge chirurgicale des lésions

À l'issue d'un bilan complet, les indications thérapeutiques des différentes lésions peuvent être discutées. Une hiérarchisation soigneuse des lésions et de leurs éventuelles indications chirurgicales peut ainsi être établie.

Lésions cérébrales

Les indications neurochirurgicales sont rares. Elles se résument le plus souvent à la mise en place de capteurs de PIC et de dérivations externes du LCS permettant de contrôler la PIC. Le parage d'une plaie craniocérébrale, l'évacuation d'un hématome compressif avec effet de masse, et la levée d'une embarrure impactée constituent les rares urgences neurochirurgicales indiscutables. La place des craniectomies décompressives précoces reste encore à définir.

Lésions extracérébrales

Du fait de la fréquence des TC graves dans ce contexte de traumatismes multiples, et du rôle délétère majeur des hypotensions peropératoires sur ce terrain, au cours de toute intervention extra-crânienne (13), la survenue peropératoire d'une baisse de la PPC doit pouvoir être prévenue. Un monitorage préalable de la PIC est donc toujours indispensable, et l'anesthésiste en charge du patient doit pouvoir appliquer les recommandations en vigueur en cas d'HTIC peropératoire (29).

- Les lésions abdominales nécessitant un traitement en extrême urgence sont devenues rarissimes chez l'enfant. Le traitement conservateur est ainsi la règle pour toute lésion hépatosplénique et rénale. Ce traitement conservateur peut être appliqué avec succès dans près de 100 % des lésions hépatospléniques. Il permet également de diminuer l'incidence et le volume de transfusion nécessaire à un équilibre hémodynamique (21). Les seules indications urgentes sont la perforation d'organe creux qui n'est le plus souvent diagnostiquée qu'au stade de péritonite, et une instabilité hémodynamique majeure associée à un blush vasculaire qui nécessiterait un contrôle minimaliste des lésions. La mortalité peropératoire reste extrêmement élevée dans ces situations dramatiques. La place de l'embolisation reste à définir.

- Les lésions thoraciques ne comportent pas plus d'indications urgentes en dehors des exceptionnelles ruptures trachéobronchiques massives, et des plaies pénétrantes avec lésion vasculaire. La mortalité périopératoire y est alors quasi constante. Les indications se résument ainsi au drainage des épanchements pleuraux.

- Les lésions orthopédiques nécessitant une hémostase immédiate se résument aux rares écrasements de membres avec lésions vasculaires manifestes. En dehors de ces indications, une intervention en urgence différée (inférieure à 6 heures), est fréquemment nécessaire en présence de fractures ouvertes ou grossièrement instables pour préserver le

pronostic fonctionnel, favoriser le nursing en réanimation, et diminuer le risque infectieux. En présence d'un TC sévère une stabilisation préalable est toujours nécessaire, et la solution la moins invasive et la plus rapide sera toujours privilégiée, pouvant aller dans les cas extrêmes jusqu'à la mise en place au lit du malade de fixateurs externes. L'expérience d'embolisation de lésions hémorragiques de la ceinture pelvienne semble anecdotique.

CONCLUSION

Chez l'enfant traumatisé grave, un TC grave est au premier plan dans la majorité des cas, et sa prise en charge détermine à elle seule le pronostic vital et fonctionnel, singulièrement dans les premières heures suivant le traumatisme. Peu nombreux en valeur absolue, ces traumatismes graves nécessitent une prise en charge multidisciplinaire complexe. Les impératifs de la prise en charge sont essentiellement un traitement agressif et un monitorage précis du TC, un traitement chirurgical conservateur sous stricte surveillance de la majorité des lésions thoraco-abdominales, et une stabilisation précoce a minima des lésions orthopédiques fréquemment associées.

La compétence des équipes ne peut s'acquérir et s'entretenir que grâce à une pratique suffisante qui impose le regroupement de ces patients dans des centres désignés de type « trauma center » regroupant toutes les ressources nécessaires autour d'équipes d'accueil entraînées. La grande disparité observée dans la prise en charge de ces patients, et dans les résultats observés, qui varient grandement en fonction du nombre de patients pris en charge, plaide pour ce regroupement.

En étroite collaboration avec un système préhospitalier performant, et des ressources de rééducation spécialisées d'aval, ce type d'organisation doit permettre d'améliorer le pronostic, en particulier fonctionnel, de ces enfants.

REFERENCES

1 Vavilala MS, Kernig MA, Wang J, et al. Acute care clinical indicators associated with discharge outcomes in children with severe traumatic brain injury. Crit. Care Med. 2014 (in press)

2 Javouhey E, Guérin AC, Martin JL, Floret D, Chiron M; SERAC group. Management of severely injured children in road accidents in France: impact of the acute care organization on the outcome. Pediatr Crit Care Med. 2009;10:472-8

3 Dowd MD, Keenan HT, Bratton SL. Epidemiology and prevention of childhood injuries. Crit Care Med 2002 ; 30 : S385-92.

4 Ducrocq SC, Meyer PG, Orliaguet GA, Blanot S, Laurent-Vannier A, Renier D, Carli PA. Epidemiology and early predictive factors of mortality and outcome in children with traumatic severe brain injury: experience of a French pediatric trauma center. Pediatr Crit Care Med. 2006; 7: 461-7.

5 Bell MJ, Adelson PD, Hutchinson JS, Kochanek PM, Tasker RC et al. Differences in medical therapy goals for children with severe brain injury : an international study. Pediatr. Crit. Care 2013 ; 14 : 811-8

6 Pineda JA, Leonard JR, Mazotas IG, Noetzel M, Limbrick DD, Keller MS, Gill J, Doctor A. effect of implementation of a paediatric neurocritical care programme on outcomes after severe traumatic head injury : a retrospective cohort study. Lancet Neurol. 2013 ; 12 : 45-52.

7 DO HQ, Hesselfeldt R, Steinmetz J, Rasmussen LS. Is paediatric trauma severity overestimated at triage ? An observational follow-up study. Acata Aaesthesiol Scand. 2014 ; 58 : 98-105.

8 Fisher B, Worthen M. Cardiac arrest induced by blunt trauma in children. Pediatr. Emerg. Care. 1999; 15: 274-6.

9 Rahimi S, Bidabadi E, Mashouf M, Seyed Saadat SM, Rahimi S. Prognostic value of arterial blood gas disturbances for in-hospital mortality in pediatric patients with severe head injury. Acta Neurochir (Wien) 2014; 156: 187-92

10 Tude Melo JR, Di Rocco F, Blanot S, Oliveira-Filho J, Roujeau T, Sainte-Rose C, Duracher C, Vecchione A, Meyer P, Zerah M. Mortality in children with severe head trauma: predictive factors and proposal for a new predictive scale. Neurosurgery. 2010; 67:1542-7.

11 Hindy-François C, Meyer P, Blanot S, Marqué S, Sabourdin N, Carli P, Orliaguet G. Admission base deficit as a long-term prognostic factor in severe pediatric trauma patients. J Trauma. 2009; 67: 1272-7.

12 Allen BB, Chiu YL, Gerber LM, Ghajar J, Greenfield JP. Age-specific cerebral perfusion pressure thresholds and survival in nchildren and adolescents with severe traumatic injury. Pediatr. Crit Care. 2014 ; 15 : 62-70.

13 Fujita Y, Algarra NN, Vavilala MS, Prathep S et al. Intraoperative secondary insults during extracranial surgery in children with traumatic brain injury. Childs Nerv Syst. 2014; 30: 1201-8.

14 Melo JR, Di Rocco F, Blanot S, Laurent-Vannier A, Reis RC, Baugnon T, Sainte-Rose C, Olveira-Filho J, Zerah M, Meyer P. Acute hyperglycemia is a reliable outcome predictor in children with severe traumatic brain injury. Acta Neurochir (Wien). 2010;152: 1559-65.

15 Gardner A, Poehling KA, Miller CD, Tooze JA, Petty J. Isolated head injury is a cause of shock in pediatric trauma patients. Pediatr. Emerg Care. 2013 ; 29 : 879-83.

16 Nowinski D, Di Rocco F, Roujeau T, Meyer P, Renier D, Arnaud E. Complex pediatric orbital fractures combined with traumatic brain injury: treatment and follow-up. J Craniofac Surg. 2010; 21: 1054-9

17 Hofbauer M, Jaindl M, Höchtl LL , Ostermann RC, Kdolsky R, Aldrian S. Spine injuries in polytraumatized pediatric patients : characteristics and experience from a Level I trauma center over two decades. J Trauma Acute Care Surg. 2012 ; 73 : 156-61

18 Meyer PG, Meyer F, Orliaguet G, Blanot S, Renier D, Carli P. Combined high cervical spine and brain stem injuries: a complex and devastating injury in children. Pediatr Surg. 2005; 40:1637-42.

19 Peclet MH, Newman KD, Eichelberger MR, Gotschall CS, Garcia VF, Bowman LM. Thoracic trauma in children: an indicator of increased mortality. J Pediatr Surg 1990 ; 25 : 961-5.

20 Dowd MD, Krug S. Pediatric blunt cardiac injury: epidemiology, clinical features, and diagnosis. Pediatric Emergency Medicine Collaborative Research Committee: Working Group on Blunt Cardiac Injury. J Trauma. 1996 Jan; 40: 61-7

21 Meyer P, Baugnon T, Rousseau V. Traumatismes abdominaux de l'enfant. EMC Pédiatrie-Maladies infectieuses 2007 ; 4-019-A-15

22 Davis DH, Localio R, Stafford PW, Helfaer MA, Durbin DR. Trends in operative management of pediatric splenic injury in a regional trauma system. Pediatrics 2006 ; 115 : 89-94.

23 Vergnaud E, Vidal C, Montmayeur Verchere J, Taright H, Meyer PG, Carli PA, Orliaguet GA. Noninvasive cardiac output measurement using bioreactance in postoperative pediatric patients. Paediatr Anaesth. 2014 (in Press).

24 Martinon C, Duracher C, Blanot S, Escolano S, et al. Emergency tracheal intubation of severely head-injured children: changing daily practice after implementation of national guidelines. Pediatr Crit Care Med. 2011;12:65-70

25 Melo JR, Di Rocco F, Blanot S, Cuttaree H, Sainte-Rose C, Oliveira-Filho J, Zerah M, Meyer PG. Transcranial Doppler can predict intracranial hypertension in children with severe traumatic brain injuries. Childs Nerv Syst. 2011; 27: 979-84.

26 ALkhoury F, Kyriakides TC. Intracranial pressure monitoring in children with severe traumatic brain injury : National Trauma Data Bank overview and outcomes. JAMA Surg. 2014 (in Press)

27 Hutchison JS1, Ward RE, Lacroix J, et al. Hypothermia therapy after traumatic brain injury in children. N Engl J Med. 2008; 358: 2447-56.

28 Orliaguet GA, Meyer PG, Baugnon T. Management of critically ill children with traumatic brain injury. Paediatr Anaesth. 2008; 18: 455-61.

29 Hardcastle N, Benzon HA, Vavilala MS. Update of the 2012 guidelines for management of pediatric traumatic brain injury : Information for the anesthesiologist. Paediatr. Anaesth. 2014 : 24 : 703-1