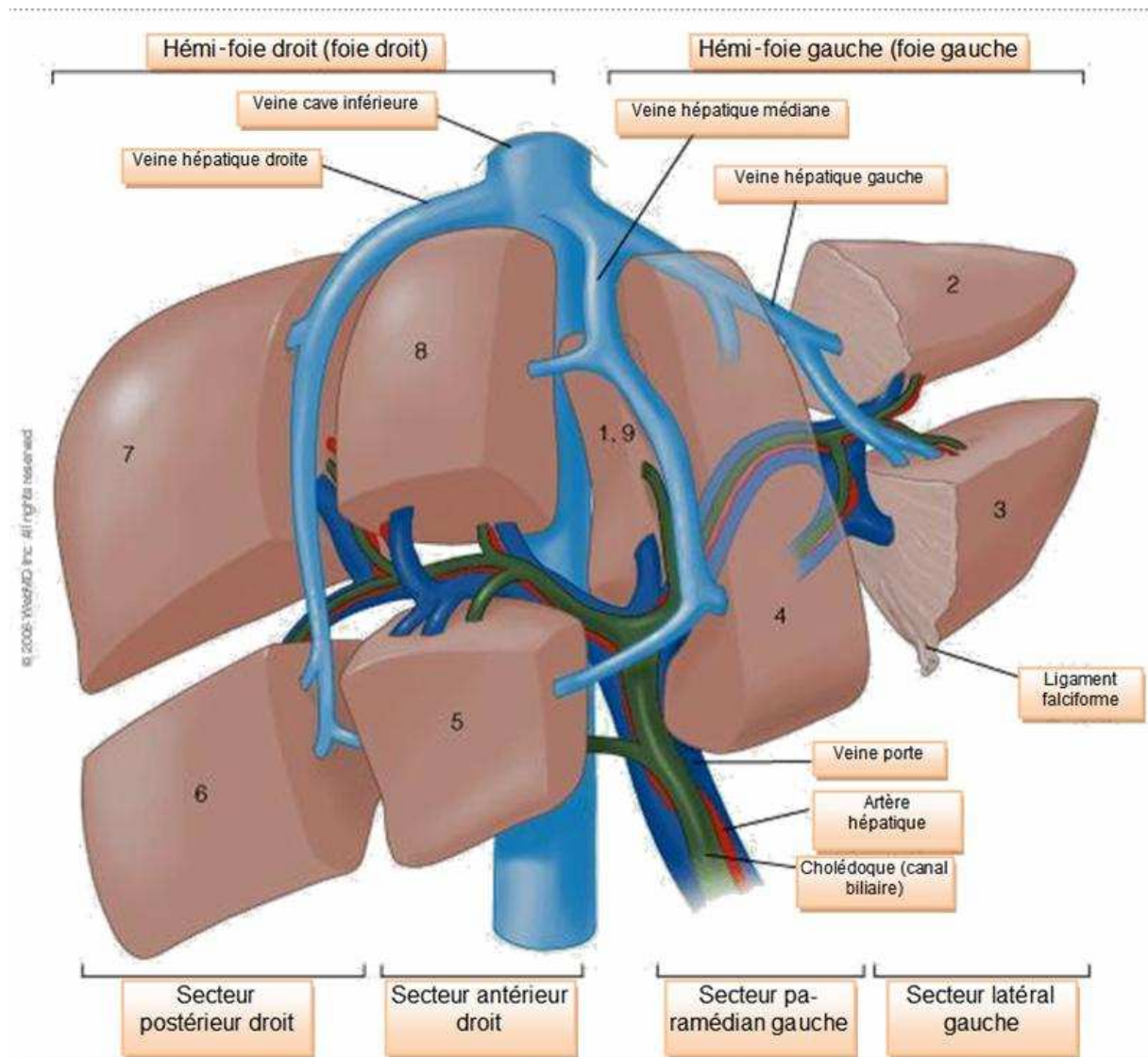


Lobectomie gauche

Elle consiste à retirer la partie gauche du foie. Cette intervention chirurgicale relativement simple peut être faite par voie cœlioscopique. Elle est réalisable lorsque le plus petit diamètre de la pièce opératoire est de moins d'une dizaine de centimètre. L'intervention nécessite 4 ou 5 trocarts et un orifice d'extraction (souvent une petite cicatrice sus pubienne) et dure à peu près deux heures. Le principal risque est l'hémorragie.



Déroulement de l'intervention

L'entrée dans le service de chirurgie est prévue la veille de l'intervention. Il n'y a pas de préparation spécifique. Chez l'homme, une dépilation de la zone opératoire est souvent préférée. En cas de conversion en voie classique, la cicatrice est une sous costale gauche ou une médiane sus ombilicale pour les patients longilignes.

Réhabilitation

La réalimentation liquide est possible dès le soir de l'opération si le patient est bien réveillé. Dès le lendemain matin un petit déjeuner est servi au patient. La sonde vésicale est ôtée. Au troisième jour post opératoire, l'infirmière enlève les perfusions (sur prescription médicale) et réalise une prise de sang de contrôle (bilan hépatique).