

## Pathologie de l'isthme aortique

*Pr Alexandre Ouattara*

Service d'Anesthésie-Réanimation II, CHU de Bordeaux, Hôpital du Haut-Lévêque, Avenue Magellan, 33600 Pessac, France

Adresse de correspondance : Pr Alexandre Ouattara

E-mail : [cecile.poivert@chu-bordeaux.fr](mailto:cecile.poivert@chu-bordeaux.fr) -/Tél: (33) 5 57 65 68 66

### POINTS ESSENTIELS

- L'isthme aortique de par sa localisation et son origine embryologique souffre d'une vulnérabilité anatomique.
- La rupture traumatique et la coarctation de l'aorte sont respectivement la pathologie acquise et congénitale de l'isthme aortique.
- Qu'elle soit acquise ou congénitale, la pathologie de l'isthme aortique a bénéficié ces deux dernières décennies des progrès diagnostiques de la tomodensitométrie et de l'approche thérapeutique interventionnelle par voie endovasculaire.
- Le délai et le mode de réparation de la lésion traumatique de l'isthme sont conditionnés par le type de lésion, leur étendue, l'association à des lésions périphériques, les comorbidités et l'état général du patient.
- La coarctation de l'aorte du grand enfant et de l'adulte relève le plus souvent d'un traitement endovasculaire dont l'objectif est l'obtention d'un gradient < 20 mmHg.

### Introduction

Si la rupture post-traumatique représente la principale pathologie acquise de l'isthme aortique, cette zone anatomique aux vulnérabilités anatomiques peut être aussi le siège d'une pathologie congénitale connue sous le nom de coarctation de l'aorte [1]. Cette anomalie est une exagération congénitale du rétrécissement existant physiologiquement au niveau de

l'isthme aortique de Stahel et qui disparaît normalement au cours des premières semaines de vie. Seule la coarctation du grand enfant et de l'adulte, et donc susceptible d'une prise en charge en médecine d'urgence, sera abordée dans ce chapitre. La coarctation du nouveau-né et du nourrisson, faisant l'objet d'une filière de soins spécifique de la cardiopédiatrie, ne sera volontairement pas détaillée. Qu'elle soit congénitale ou acquise, la pathologie de l'isthme aortique a bénéficié durant les deux dernières décennies des progrès diagnostiques grâce à l'imagerie par tomographie assistée par ordinateur et thérapeutiques par la radiologie interventionnelle endovasculaire. Après avoir rappelé les spécificités anatomiques de l'isthme aortique, ce manuscrit se propose de définir l'épidémiologie, l'étiologie et la physiopathologie des lésions acquises et congénitales de l'isthme aortique ainsi leurs stratégies de prise en charge médicale, radiologique et/ou chirurgicale.

## **1. VULNÉRABILITÉ ANATOMIQUE DE L'ISTHME AORTIQUE**

L'aorte thoracique, dans son trajet médiastinal, se décompose en trois segments : l'aorte ascendante, la crosse de l'aorte dont sont issus les troncs supra-aortiques et l'aorte thoracique descendante. L'isthme aortique de Stahel peut se définir comme la zone de jonction entre la crosse de l'aorte et l'aorte descendante. Situé en aval de l'émergence de l'artère sous-clavière gauche, l'isthme aortique est le site d'attachement du ligamentum arteriosum, vestige du canal artériel embryonnaire, qui fixe l'aorte à l'artère pulmonaire gauche. Ainsi, l'isthme aortique s'individualise comme une zone frontière entre la portion mobile (la crosse de l'aorte) et la portion fixe (l'aorte descendante) de l'aorte thoracique. Enfin, l'isthme aortique de par son origine embryologique est une structure vasculaire de moindre résistance. L'ensemble de ces dispositions anatomiques en fait une zone de vulnérabilité lors des traumatismes thoraciques avec décélération brutale à l'origine de phénomènes de cisaillement.

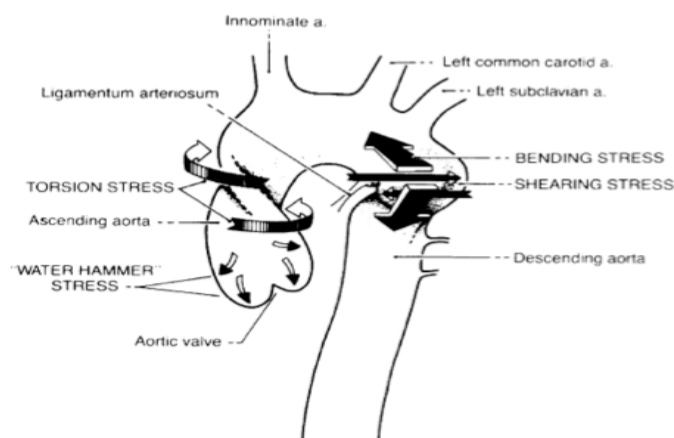
## **2. PATHOLOGIE ACQUISE : RUPTURE TRAUMATIQUE DE L'ISTHME AORTIQUE**

### ***2.1. Épidémiologie et physiopathologie***

La rupture traumatique de l'isthme aortique constitue une complication relativement rare des traumatismes fermés du thorax admis à l'hôpital (<0,5 %), mais son pronostic reste à ce jour effroyable [2]. Elle touche préférentiellement les adultes de sexe masculin victime d'un accident de la voie publique (90 % des cas). Son incidence augmente avec l'âge tandis qu'elle se révèle assez rare chez l'enfant de moins de 14 ans [3]. Contrairement à ce que l'on pourrait croire, le premier cas de rupture traumatique de l'aorte a été décrit en 1557 chez une victime d'une chute de cheval [2]. Malgré les progrès technologiques de sécurité, la vitesse des véhicules actuels rend compte d'une augmentation des lésions traumatiques de l'aorte thoracique qui représentent 15 à 30 % des causes de décès des accidents violents de la voie publique [4]. Elles constituent ainsi la deuxième cause de mortalité après les lésions cérébrales du traumatisme crânien grave [4]. L'incidence de lésions traumatiques aortiques

est de toute évidence sous-estimée puisque 80 à 90 % de ces patients décèdent sur les lieux de l'accident et n'atteindront jamais les urgences des établissements de soins. Les 10 à 20 % restants sont exposés aux risques d'une rupture secondaire, des lésions associées et de la réparation aortique. Un tiers de ces patients décéderont dans les 6 heures et près de la moitié dans les 24 heures qui suivent leur admission. La rupture peut être intramédiastinale, pleurale (surtout gauche), survenir dans l'arbre trachéobronchique ou dans l'œsophage. Si elle touche principalement les passagers du véhicule (95 % des cas), la survenue d'une lésion traumatique de l'aorte chez le piéton renversé est d'un pronostic plus péjoratif [3]. Les mécanismes de la lésion traumatique est une décélération brutale horizontale ou verticale (chute d'un toit ou défenestration) à l'origine de lésions de cisaillement au niveau l'isthme aortique entre la portion mobile projetée en avant lors de décélération brutale et la portion fixe de l'aorte (**Figure 1**). Ainsi dans les séries chirurgicales, la localisation isthmique est retrouvée dans 70 à 98 % des cas. Toutefois, dans les séries nécropsiques, la localisation isthmique est retrouvée que dans 45-65% des cas témoignant du caractère péjoratif de la localisation extra-isthmique souvent mortelle d'emblée par exsanguination et/ou tamponnade [5]. Dans un nombre non négligeable de cas mortels, les lésions aortiques traumatiques sont multiples [5]. La violence du traumatisme explique que la lésion isthmique est rarement isolée (10 %), mais s'observe fréquemment chez un patient polytraumatisé. À titre d'exemple, la fracture du bassin dans un contexte de polytraumatisme augmente par 3 le risque de découverte d'une lésion traumatique de l'aorte [2]. Les lésions associées compliquent le diagnostic, aggravent de toute évidence le pronostic et imposent de hiérarchiser la prise en charge. La lésion traumatique de l'aorte peut être également induite par un choc direct violent et/ou des mouvements de torsion de l'aorte ascendante [6] (**Figure 1**). Une augmentation brutale de la pression intraluminale pouvant atteindre 1449 mmHg au moment du choc peut induire des lésions multiples (mécanisme dit Water Hammer Stress) [6].

Figure 1. Mécanismes de la lésion traumatique de l'aorte.



## **2.2. Type de lésion**

La lésion traumatique de l'isthme aortique est classiquement une déchirure pariétale linéaire transversale à bords nets épargnant le mur postérieur (30 % des séries cliniques) ou circonférentielle. Plus rarement, la lésion est longitudinale ou spiroïde, voire étoilée. Le plus souvent, la lésion transmurale atteint les trois tuniques pariétales et provoque inéluctablement le décès du patient sur les lieux de l'accident par exsanguination quasi-immédiate. Dans d'autres cas, la lésion épargne l'adventice qui peut contenir l'hématome au prix d'une suffusion dans le médiastin et la plèvre viscérale adjacents et permettre la survie de l'individu jusqu'à son hospitalisation. La déchirure intinale isolée est plus rare. À l'inverse les lésions traumatiques peuvent prendre l'aspect d'une dissection étagée avec présence d'un « flap intimal » ou d'un faux anévrisme. La chronicisation ( $\geq 15$  j) des lésions aboutit le plus souvent à un pseudoanévrisme.

## **2.3. Approche diagnostique**

### 2.3.1. Clinique

En l'absence de signe clinique spécifique d'une lésion traumatique de l'aorte, le diagnostic clinique s'avère difficile. C'est l'anamnèse rapportant des circonstances de l'accident à grande cinétique avec décélération brutale et/ou une contusion thoracique qui doit faire évoquer systématiquement le diagnostic. Une douleur thoracique est parfois, mais assez peu spécifique dans ce contexte. Un hémithorax gauche, une paraplégie sans fracture rachidienne ou encore un syndrome de pseudo-coarctation aortique (défaut de perfusion par le « flap intimal » ou la compression par hématome médiastinal) sont très évocateurs d'une lésion des gros vaisseaux intrathoraciques.

### 2.3.2. Paraclinique

L'aortographie est restée jusqu'à la fin des années 90 l'examen de référence pour le diagnostic des lésions traumatiques de l'aorte [7]. Celui-ci a bénéficié au cours de deux dernières décennies de l'essor des explorations non-invasives comme la tomodensitométrie et encore l'échocardiographie transœsophagienne (ETO). La radiographie pulmonaire de face constitue le plus souvent la première étape dans l'investigation radiologique du patient victime d'un traumatisme fermé du thorax. Le diagnostic de lésion traumatique de l'aorte sera suspecté devant un élargissement du médiastin supérieur ( $> 8$  cm) évocateur d'un hémomédiastin (85 % des cas), une perte contour du bouton aortique, une déviation de la trachée ou de la sonde gastrique vers la droite, un abaissement de la bronche souche gauche en relation avec un faux anévrisme, épanchement pleural gauche (présent dans 50 % des cas) ou encore un hématome du dôme pleural [8,9]. Une radiographie pulmonaire normale ne permet pas d'éliminer formellement le diagnostic de traumatisme de l'aorte. En effet, 14 % des patients souffrant d'authentiques lésions aortiques présentent un médiastin normal à la radiographie pulmonaire [9,10]. Il est donc recommandé lorsque les circonstances de l'accident suggèrent

une brutale décélération de réaliser une tomodensitométrie thoracique spiralée avec injection au moindre doute si l'état hémodynamique du patient le permet [2,11-13]. En effet, sa sensibilité et sa valeur prédictive négative dans le diagnostic des lésions aortiques thoraciques sont proches de 100 % et font de la tomodensitométrie multidétectrice à acquisition spiralée un outil de choix pour éliminer à coup sûr une lésion aortique chez le patient victime d'un traumatisme thoracique fermé [2]. Cet examen, en permettant un balayage volumique, s'est révélé désormais comme l'examen de référence. Son caractère non-invasif, sa disponibilité et l'opportunité d'effectuer le bilan lésionnel font que cet examen a, de nos jours, supplanté l'angiographie conventionnelle [7]. Les signes directs de recherchés sont un flap intimal, thrombus intraluminal, un pseudo-anévrisme de l'aorte descendante (>4 cm), un épaississement ou une irrégularité de la paroi aortique ou encore une extravasation de produit de contraste dans l'espace médiastinal [14-15]. La tomodensitométrie microaxiale injectée avec reconstruction volumique 3D des images permet de définir précisément le type de lésion, le site, l'étendue et sa relation avec les troncs supra-aortiques. Malgré un enthousiasme de certains auteurs, l'échocardiographie transœsophagienne (ETO) ne s'est pas imposée comme un outil diagnostique de référence [16,17]. Toutefois, chez le patient hémodynamiquement instable, l'ETO dans des mains expertes se révèle un outil diagnostique dont la sensibilité et la spécificité sont équivalentes à l'angiographie conventionnelle [16]. La sémiologie échocardiographique peut se révéler fine et subtile comme un simple élargissement de l'espace aortico-œsophagien (>7 mm). Notons que l'ETO se révèle un outil diagnostique tout particulièrement performant pour les lésions minimales des gros vaisseaux comme l'hématome intramural ou la déchirure intimale dont les conséquences pronostiques sont mal évaluées tout comme leur prise en charge [16,18]. Ainsi, l'ETO dans des mains expérimentées se révèle un examen de dépistage idéal chez le patient intubé et ventilé et chez qui une instabilité hémodynamique rend son transport impossible. Comme mentionné plus haut, l'enthousiasme initial a été contenu par des limites de l'examen comme la nécessité d'une expertise pas toujours disponible, le possible accès hypertensif à l'introduction de la sonde et la portion aveugle de la jonction aorte ascendante/crosse de l'aorte. L'imagerie par résonance magnétique, bien que performante dans ce contexte, n'est pas utilisée en routine par manque de disponibilité. La place prépondérante de la tomodensitométrie thoracique et le moindre recours à l'angiographie ou à l'ETO est illustrée dans les deux études de l'American Association for the Surgery of Trauma publiées en 1997 puis en 2007 qui rapportent une diminution du recours à l'angiographie de 87 % à 7 % et de l'ETO de 12 % à 1 % [17,19]. L'aortographie peut être réalisée si le patient doit bénéficier d'une artériographie dans le cadre d'un diagnostic et d'un traitement endovasculaire de lésions associées hémorragiques (hépatiques, pelviennes).

#### ***2.4. Traitement***

Pendant de longues années, les ruptures post-traumatiques de l'aorte ont été définies comme une urgence thérapeutique en raison de l'évolution naturelle péjorative des lésions. La mortalité importante de l'acte chirurgical, liée en partie à l'aggravation des lésions associées en particulier abdominales et neurochirurgicales, a incité à très tôt certains auteurs à différer

l'intervention sous couvert d'un traitement médical antihypertenseur basé principalement sur les bêtabloquants en raison du risque important de rupture [20]. L'approche chirurgicale à ciel ouvert est de plus en plus abandonnée par les équipes au profit du traitement endovasculaire décrit pour la première fois en 1997 [21]. La mise en place d'un stent aortique présente de nombreux avantages, car elle peut être faite sous sédation ou anesthésie locale. Elle est moins hémorragique, car requière de faibles doses d'héparine, minimise le risque de paraplégie et est associée à une diminution de la mortalité opératoire [22]. Toutefois, la littérature reste relativement pauvre et dépourvue d'études randomisées qui ne verront probablement jamais le jour. L'étude observationnelle de cohorte l'American Association Society for Surgery of Trauma de 2008 [19] rapporte une réduction de la mortalité avec la réparation endovasculaire (13,0 % versus 23,5 %,  $p < 0,05$ ). La nécessité d'un ancrage en zone saine requière le plus souvent un recouvrement de l'ostium de l'artère sous-clavière gauche avec un risque d'ischémie du membre supérieur et/ou cérébrale postérieur. Une reperméabilisation peut se faire par voie endovasculaire ou chirurgicale. Ce traitement endovasculaire peut se faire au décours du traitement d'une lésion associée prioritaire. Chez le patient porteur de lésion majeure imposant un traitement prioritaire (hématome extradural, lésions hémorragies abdominales et rachis instable) ou de lésions contre-indiquant la chirurgie conventionnelle à ciel ouvert de par leur gravité ou leur potentielle aggravation par l'acte chirurgical (lésions cérébrales graves, contusion myocardique, contusion pulmonaire avec hypoxémie et de troubles importants de l'hémostase), la conduite consiste à différer l'intervention sous couvert d'un traitement antihypertenseur ou de privilégier un traitement endovasculaire en cas d'évolution de la situation. Si les investigations complémentaires ne décèlent aucune lésion associée grave, la règle est de proposer une réparation définitive par voie endovasculaire ou de s'abstenir en fonction de la gravité des lésions et des comorbidités du patient. La gestion des hématomes contenus passe un contrôle tensionnel strict par des bêtabloquants permettant de réduire de façon drastique la contrainte pariétale avec un objectif de pression artérielle systolique entre 90 et 110 mmHg. Chez le patient âgé ou victime d'un traumatisme crânien cet objectif pourra être revu à la hausse. Basé sur les notions de la gestion de la dissection de type B, le concept de traitement différé a été instauré au début des années 2000. Ce concept initialement appliqué au patient à haut risque porteur de lésions associées a été étendu à tous les patients. Si les résultats d'une telle pratique sont restés longtemps contradictoires dans la littérature, une étude sous l'égide de l'American Association for the Surgery of Trauma suggère un intérêt à différer le délai de prise en charge chirurgicale ou endovasculaire et tout particulièrement chez le patient porteur de lésions associées sévères. Notons que le délai de prise en charge n'a eu aucune influence sur le risque de paraplégie qui était toujours supérieur dans le groupe chirurgie à ciel ouvert (3,2 % versus 1,4 %,  $p < 0,05$ ). Toutefois, le délai optimal de réparation depuis la survenue de la lésion est inconnu et devra être discuté au cas par cas en prenant en compte le type et l'étendue des lésions, l'existence de lésions extrathoraciques associées, les comorbidités et l'état physiologique du patient. Dans tous les cas, une réparation différée ne doit pas être envisagée en cas d'extravasation sanguine à la tomodensitométrie ou de lésions aortiques importantes contenues, mais à haut risque de rupture. En dehors de ces cas, la réparation retardée est désormais de mise comme l'illustre les délais moyens de réparation qui sont passés de 16,5 heures en 1997 à 54,6 heures en 2007 [17,19]. Une attitude abstentionniste sous couverture d'un traitement antihypertenseur est

discutée pour une population très sélectionnée et victime de lésions aortiques minimales comme la déchirure intimale ou l'hématome intramural localisé.

## **2.5. Évolution et pronostic**

Rappelons que la procédure endovasculaire n'est pas dénuée de risque et est associée à un risque d'endofuite (14,4 % des cas) nécessitant parfois une réintervention, de lésions vasculaires périphériques (3 %) ou encore d'ischémie sous-clavière, carotidienne ou médullaire. Il apparaît dans la littérature que l'activité et l'expérience du centre conditionnent l'incidence des complications. Enfin, les études s'intéressant aux résultats à long terme de cette procédure restent encore rares. Elles rapportent un affaissement du sent, des thromboses ou des fractures. Ainsi, ces procédures doivent bénéficier d'une surveillance radiologique tous les 6 mois à un an.

## **3. PATHOLOGIE CONGÉNITALE : COARCTATION AORTIQUE**

### **3.1. Épidémiologie et physiopathologie**

La coarctation aortique est la pathologie congénitale de l'isthme aortique. Elle se définit comme une exagération de la sténose isthmique qui existe physiologiquement à la naissance et qui normalement s'atténue durant les premières semaines de la vie [1]. La coarctation de l'aorte est une sténose le plus souvent circulaire située au niveau de l'isthme au voisinage du point d'attache du ligament artériel. La coarctation représente 5 à 7 % des cardiopathies congénitales, elle touche un enfant sur 2500 naissances [23]. Elle affecte plus volontiers l'enfant de sexe masculin avec un rapport 1,3/1 à 1,7/1. Elle est le plus souvent isolée consiste en une constriction modérée de l'isthme aortique, mais peut dans une forme plus « élaborée » se manifester par une hypoplasie tubulaire de l'aorte descendante potentiellement associée à des malformations cardiaques et extracardiaques. Dans ce chapitre, seules les formes modérées (<50 %) du grand enfant et de l'adulte seront abordées.

Plusieurs hypothèses ont été avancées pour expliquer la survenue d'une coarctation. La théorie hémodynamique implique une possible hypoperfusion de l'isthme aortique résultant d'une cardiopathie sous-jacente. La théorie mécanique est le fait d'un effet obstructif lié à un tissu ductal ectopique. La fermeture de l'orifice d'abouchement du canal artériel pourrait être à l'origine d'une sténose. Enfin, quelques cas familiaux laissent supposer une hérédité de la pathologie [1].

En aval de la sténose, l'aorte est en général dilatée et comporte des lésions de jet. En raison d'une interruption plus ou moins complète de la circulation aortique, la vascularisation de l'aorte descendante est assurée par un réseau artériel collatéral par l'intermédiaire des artères périscapulaires, mammaires, épigastriques, intercostales et spinale antérieure. En amont de la sténose, l'aorte soumise à un régime d'hyperpression est le siège de lésions structurelles faisant le lit des plaques d'athérome [24]. Si le facteur mécanique paraît majeur, elle peut

impliquer une dysfonction du système rénine-angiotensine-aldostérone, du baroréflexe ou des anomalies intrinsèques du lit vasculaire [24]. L'aorte sus- et sous-sténotique peut être le siège de lésions anévrysmales. L'augmentation de la post-charge ventriculaire est à l'origine d'une hypertrophie ventriculaire gauche de type concentrique. Classiquement, en l'absence de traitement, la coarctation aortique est mortelle vers l'âge de 30-35 ans.

### **3.2. Approche diagnostique**

#### **3.2.1. Clinique**

La coarctation aortique peut se révéler par un souffle à l'auscultation ou une hypertension artérielle chez un enfant bénéficiant d'une croissance normale. On peut observer une dyspnée d'effort, des céphalées, un thorax athlétique et des membres inférieurs grêles. À l'examen, on note une pulsatilité anormale des carotides, des pouls radiaux et une hypertension artérielle aux membres supérieurs. À l'opposé, les pouls fémoraux sont faibles, voire abolis. La pression est également diminuée au niveau de l'hémicorps inférieur. La circulation collatérale peut se manifester au niveau des artères intercostales chez l'enfant à l'âge de 10-12 ans. L'auscultation permet de percevoir un souffle systolique dans l'espace interscapulovertébral gauche.

#### **3.2.2. Paraclinique**

##### *Radiographie de thorax*

On peut observer une image en cheminée ou en chiffre 3, des encoches costales plus fréquentes après 10 ans, une hypertrophie ventriculaire gauche ou encore une dilation de l'aorte ascendante.

##### *Échocardiographie*

Elle permet le plus souvent de faire le diagnostic de l'hypertrophie ventriculaire gauche. Par voie sus-sternale, la coarctation est relativement visible.

##### *Imagerie tomodensitométrique*

La tomodensitométrie avec injection et reconstruction volumique est nécessaire dans le bilan préopératoire des coarctations aortiques. Cette exploration permet au chirurgien de disposer d'une cartographie vasculaire précise de la circulation artérielle collatérale.

### **3.3. Traitement**

Le traitement de référence est resté pendant de longues années le traitement chirurgical. Depuis sa première description en 1982 [1], l'angioplastie avec mise en place d'un stent est devenue une alternative thérapeutique intéressante tout particulièrement chez les grands enfants ou les adultes selon les dernières recommandations [25]. Le traitement chirurgical est



connu sous le nom d'intervention de Crafoord. Elle consiste à une résection de la coarctation et une anastomose termino-terminale ou, de façon plus exceptionnelle, l'interposition d'un tube prothétique. Il est classique de ne pas opérer trop tôt en raison d'un risque de récurrence de la coarctation et pas trop tard en raison du risque de l'hypertension et de la circulation collatérale. La mortalité de cette chirurgie est de l'ordre de 2 % et le risque de paraplégie par ischémie médullaire est estimé à 0,4 %. La période postopératoire peut être marquée par un syndrome post-coarctectomie se manifestant par des douleurs abdominales et parfois dans les formes graves par des hémorragies intestinales ou infarctus. Des complications à long terme peuvent se voir comme l'anévrisme isthmique surtout après aortoplastie. Il existe aussi un risque d'hypertension artérielle résiduelle qui peut être expliquée par une récurrence de la pathologie.

### ***3.4. Évolution et pronostic***

En l'absence de traitement, le pronostic est péjoratif avec un décès fréquent avant 40 ans. L'hyperpression artérielle en amont de la sténose est responsable de la formation d'anévrismes à l'origine d'accident vasculaire cérébral hémorragique, de dissections aortiques. La sténose aortique peut être le siège d'une greffe oslérienne.

## **CONCLUSION**

L'isthme aortique est une portion de l'aorte thoracique qui présente une vulnérabilité anatomique. Il peut être le siège d'une pathologie acquise et congénitale que sont respectivement la rupture traumatique et la coarctation. Ces deux pathologies ont bénéficié des progrès diagnostiques de la tomodensitométrie spiralée avec reconstruction volumique et des avancées thérapeutiques de la radiologie interventionnelle. Toutefois, assez peu de données sont disponibles dans la littérature quant au devenir à long terme de cette prise en charge moins invasive relativement récente.

## **RÉFÉRENCES**

1. Kenny D, Hijazi ZM. Coarctation of the aorta: From fetal life to adulthood. *Cardiol J* 2011; 18:487-95
2. Demetriades D. Blunt thoracic aortic injuries: crossing the Rubicon. *J Am Coll Surg* 2012;214:247-59
3. Demetriades D, Murray J, Martin M, et al. Pedestrians injured by automobiles: relationship of age to injury type and severity. *J Am Coll Surg* 2004; 199:382-7

4. Williams JS, Graff JA, Uku JM, et al. Aortic injury in vehicular trauma. *Ann Thorac* 1994; 57:726-30
5. Teixeira PG, Inaba K, Barmparas G, et al. Blunt thoracic aortic injuries: An autopsy study. *J trauma* 2011;70:197-202
6. Richens D, Field M, Neale M, et al. The mechanism of injury in blunt traumatic rupture of the aorta. *Eur J cardiothorac Surg* 2002; 21:288-93
7. Johnson MS, Shah H, Havris VJ, et al. Comparison of digital subtraction and cut film arteriography in the evaluation of suspected thoracic aortic injury. *J Vasc Interv Radiol* 1997;8:799-807
8. Fishman JE. Imaging of blunt aortic and great vessel trauma. *J Thorac Imaging*. 2000;15:97-103
9. Heystraten FM, Rosenbusch G, Kingma LM, et al. Chest radiography in acute traumatic rupture of the thoracic aorta. *Acta Radiol* 1988; 29: 411-7
10. Barrios C, Malinoski D, Dolich M, et al. Utility of thoracic computed tomography after blunt trauma: when is chest radiograph enough? *Am Surg* 2009;75:966-9
11. Parker MS, Matheson TL, Rao AV, et al. Making the transition: the role of helical CT in the evaluation of potentially acute thoracic aortic injuries. *Am J Roentgenol* 2001; 176:1267-72
12. Demetriades D, Gomez H, Velmahos GC, et al. Routine helical computed tomographic evaluation of the mediastinum in high-risk blunt trauma patients. *Arch Surg* 1998;133: 1084-8
13. Gavant ML, Menke PG, Fabian T, et al. Blunt trauma aortic rupture: detection helical CT of the chest. *Cardiovasc Radiol* 1995;197: 125-33
14. Fabian TC, Davis KA, Gavant ML, et al. Prospective study of blunt aortic injury: helical CT is diagnostic and hypertensive therapy reduces rupture. *Ann Surg* 1998;227:666-76
15. Wintermark M, Wicky S, Schnyder P. Imaging of acute traumatic injuries of the thoracic aorta. *Eur Radiol* 2002; 12: 431-42
16. Goarin JP, Cluzel P, Gosgnach M, Lamine K, Coriat P, Riou B. Evaluation of tranesophageal echocardiography for diagnosis of traumatic aortic injury. *Anesthesiology* 2000; 93:1373-7
17. Fabian TC, Richardson JD, Groce MA, et al. Prospective study of blunt aortic injury: multicenter trial of the American Association for the Surgery of Trauma. *J Trauma* 1997; 42:374-380

18. Cinnella G, Dambrosio M, Brienza N, et al. Transesophageal echocardiography for diagnosis of traumatic aortic injury: an appraisal of the evidence. *J Trauma* 2004; 57: 1246-55
19. Demetriades D, Velmahos GC, Scalea TM, et al. Operative repair or endovascular stent graft in blunt traumatic thoracic aortic injuries: results of an American Association for the Surgery of Trauma multicenter study. *J Trauma* 2008; 64: 561-70
20. Kipfer B, Leupi F, Schuepbach P, et al. Acute traumatic rupture of the thoracic aorta: immediate or delayed surgical repair? *Eur J Cardiothorac Surg* 1994; 8:30-3
21. Kato N, Dake MD, Miller DC, et al. Traumatic thoracic aortic aneurysm: treatment with endovascular stent-grafts. *Radiology* 1997; 205:657-62
22. Karmi-Jones R, Ferrigno L, Teso D, et al. Endovascular repair compared with operative repair of traumatic rupture of the thoracic aorta: A nonsystematic review and a plea for trauma—specific reporting guidelines. *J Trauma* 2011 ; 71 :1059-72
23. Samanek M, Voriskova M. Congenital heart disease among 815,569 children born between 1980 and 1990 and their 15-year survival: A prospective Bohemia survival study. *Pediatr Cardiol* 1999; 20: 411-7
24. Sehested J, Baandrup U, Mikkelsen E. Different reactivity and structure of the pre-stenotic and post-stenotic aorta in human coarctation : Implications for baroreceptor function. *Circulation* 1982 ; 65 :1060-5
25. Feltes TF, Bacha E, Beekman RH 3<sup>rd</sup>, et al. on behalf of the American Heart Association Congenital Cardiac defects committee of the council on cardiovascular disease in the young, council on clinical cardiology; and council on cardiovascular radiology and intervention. Indications for cardiac catheterization and intervention in pediatric cardiac disease: A scientific statement from the American Heart Association. *Circulation* 2011;123:2607-52