

## Anesthésie pour tamponnade cardiaque



**Correspondance :** Mohamed Hachemi,  
Service d'Anesthésie Réanimation,  
Hôpital Louis Pradel  
Groupement Hospitalier Est, Hospices Civils de Lyon,  
28 avenue Doyen Lépine, 69677 Bron Cedex, France.  
mohamed.hachemi@chu-lyon.fr

### ● Points essentiels

- La tamponnade cardiaque est une urgence vitale diagnostique et thérapeutique. Connaître la physiopathologie est un préambule indispensable avant toute anesthésie. La rapidité de constitution de l'épanchement péricardique est importante : des épanchements péricardiques de plus d'un litre peuvent être peu symptomatiques sur le plan hémodynamique s'ils se sont formés très lentement, alors qu'un épanchement péricardique aigu de 200 ml pourra donner une tamponnade.
- La tamponnade est un diagnostic clinique difficile : le tableau clinique correspond le plus souvent à une défaillance circulatoire avec turgescence veineuse jugulaire, tachycardie et orthopnée.
- Toute suspicion clinique de tamponnade doit être confirmée par une échocardiographie en urgence : mise en évidence de variations de flux et/ou de compression des cavités cardiaques. Tout épanchement péricardique n'est pas synonyme de tamponnade.
- La soustraction de liquide péricardique peut, sans retarder la chirurgie, sauver des situations dramatiques pré-mortem.
- Seule la décompression du cœur réalisée par le chirurgien peut sauver le patient.
- La ventilation positive mécanique a des conséquences catastrophiques.
- L'induction anesthésique se fera en présence du chirurgien prêt à intervenir. La position semi-assise sera maintenue. Le maintien de la ventilation spontanée en cas de tamponnade est l'objectif premier. L'objectif de l'anesthésie est simplement d'assurer une sédation permettant l'abord chirurgical.
- L'étomidate et la kétamine sont des agents de choix pour l'anesthésie des patients en choc. La kétamine a des effets hypotenseurs en cas de choc prolongé, et doit être évitée dans ce cas.
- L'anesthésie par induction douce par inhalation au sévoflurane est intéressante.

Mohamed Hachemi (photo), Yassin Attof, Maxime Cannesson,  
Jean-Jacques Lehot

**L**a tamponnade cardiaque est une urgence diagnostique et thérapeutique caractérisée par la présence dans le sac péricardique d'un volume de liquide (transsudat, exsudat, sang, pus...) ou de gaz, entraînant des altérations hémodynamiques pouvant conduire au décès. Elle peut survenir dans des circonstances variées : évolution de certaines néoplasies notamment pulmonaires, certaines maladies inflammatoires ou infectieuses, traumatismes, chirurgie cardiaque, complications iatrogènes (traitements anticoagulants, complication du cathétérisme cardiaque...) (1-4).

Du fait de ses nombreuses causes, tout anesthésiste peut être confronté à une tamponnade cardiaque, sur les plans diagnostique et thérapeutique. Connaître les modifications physiopathologiques secondaires à la tamponnade est un préambule indispensable avant toute anesthésie.

### ■ Physiopathologie

Le péricarde contient normalement moins de 50 ml de liquide et un retentissement hémodynamique apparaît pour des épanchements supérieurs à 100-150 ml. La tamponnade est la conséquence hémodynamique de la compression d'une ou de plusieurs cavités cardiaques, réalisant ainsi un choc obstructif. Plus que le volume liquidien comprimant les cavités cardiaques, c'est la rapidité de constitution de l'épanchement péricardique et sa localisation qui sont, entre autre, responsables de « l'effet tamponnade ». En effet, des épanchements péricardiques de plus d'un litre peuvent rester paucisymptomatiques sur le plan hémodynamique s'ils se sont formés très lentement (distension lente du péricarde), alors qu'un épanchement péricardique aigu de 200 ml pourra donner un tableau réel de tamponnade. La cinétique de formation de l'épanchement péricardique est donc un élément physiopathologique majeur, sous-tendu par les capacités adaptatives de distension du péricarde (5-9).

L'accumulation rapide de liquide dans le péricarde, peu distensible, élève progressivement les pressions d'amont (pressions veineuse centrale, auriculaire et ventriculaire droite), dans le but de contrer l'augmentation de la pression intrapéricardique. Il s'en suit une adiaastolie, anomalie circulatoire essentielle de la tamponnade,

entraînant une gêne au remplissage ventriculaire droit et aboutissant à l'égalisation des pressions ventriculaires et auriculaires télé-diastoliques droites et gauches. Le débit cardiaque est maintenu, un temps, par une tachycardie compensatrice et la pression artérielle systémique par une intense vasoconstriction périphérique. Lorsque la pression intrapéricardique atteint un seuil critique, ces phénomènes compensatoires sont débordés et, du fait de l'interdépendance ventriculaire, on assiste à un effondrement du volume d'éjection du ventricule gauche, et donc du débit cardiaque et de la pression artérielle systémique. Les variations tensionnelles physiologiques accompagnant les cycles respiratoires sont amplifiées en cas de tamponnade, expliquant le pouls paradoxal (5-9).

En cas de tamponnade, toute augmentation de la pression intrathoracique, notamment en ventilation positive mécanique, a des conséquences catastrophiques : diminution du retour veineux et gêne à l'expansion diastolique du cœur pouvant entraîner un arrêt cardiaque difficilement récupérable. Cette diminution du retour veineux est d'autant plus marquée que la pression intrathoracique générée est importante et que la volémie du patient est basse.

## ■ Manifestations cliniques

La tamponnade est un diagnostic clinique particulièrement difficile (1-4) ayant de multiples causes (tableau 1). Elle peut également survenir durant une assistance circulatoire mécanique.

Le tableau clinique est le plus souvent une défaillance circulatoire avec turgescence veineuse jugulaire, tachycardie et orthopnée. La pression artérielle est basse et pincée, les bruits du cœur sont rapides et assourdis, sans frottement péricardique. La présence d'un pouls paradoxal de Küssmaul (diminution du pouls à l'inspiration pro-

fonde associée à une chute de la pression artérielle systolique supérieure à 10 mmHg) atteste du retentissement circulatoire de la tamponnade. Les principaux diagnostics différentiels en sont l'embolie pulmonaire, l'infarctus du ventricule droit et la défaillance biventriculaire. Lorsque l'épanchement péricardique se constitue lentement, le diagnostic peut être suspecté devant une défaillance hépatique, une hépatomégalie, des œdèmes des membres inférieurs et une oligurie. La radiographie thoracique est peu parlante, ne révélant une cardiomégalie qu'en cas d'épanchement péricardique important. L'électrocardiogramme est évocateur d'épanchement abondant quand on constate une alternance électrique témoignant du balancement du cœur dans le péricarde, et permet d'écarter, entre autre, un infarctus du ventricule droit en dérivation V3R-V4R. Toute suspicion clinique de tamponnade doit être confirmée ou infirmée par une échocardiographie en urgence qui est l'examen de référence (1-4).

## ■ Diagnostic échocardiographique

Tout épanchement péricardique n'est pas synonyme de tamponnade, et toute tamponnade n'est pas forcément la conséquence d'un épanchement péricardique circonférentiel important. L'échocardiographie transthoracique permet de diagnostiquer facilement un épanchement péricardique, même pour un échographiste peu entraîné, d'en apprécier le volume, la localisation, le caractère localisé ou circonférentiel, mais surtout d'en apprécier le retentissement hémodynamique, attestant ou non d'un effet tamponnade. La sémiologie échographique est riche (8, 10-12). Retenons les principaux signes attestant d'une tamponnade (fig. 1 et 2) :

- épanchement péricardique compressif circonférentiel ou localisé ;
- invagination pariétale diastolique des cavités droites (oreillette droite puis ventricule droit) ;
- variations respiratoires des flux : en ventilation spontanée durant l'inspiration (diminution du flux mitral et aortique/augmentation du flux tricuspide et artériel pulmonaire) ; en ventilation en pression positive durant l'inspiration (augmentation du flux mitral et aortique/diminution du flux tricuspide et artériel pulmonaire).

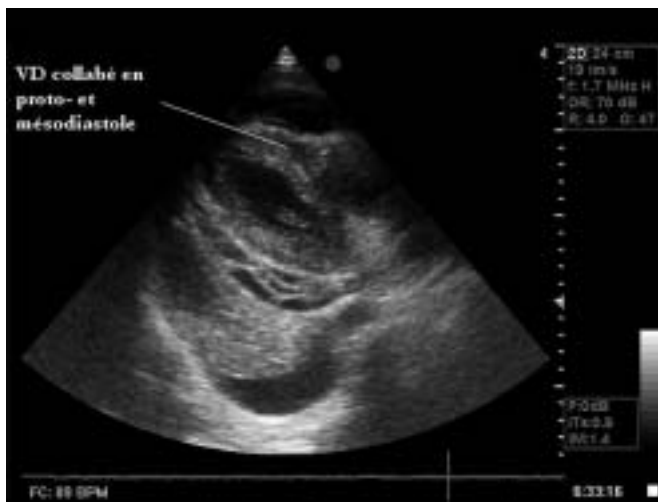## ■ Prise en charge anesthésique

La prise en charge d'une tamponnade est multidisciplinaire (cardiologue-anesthésiste-chirurgien). La gravité du tableau clinique est telle que toute anesthésie peut entraîner le décès

**Tableau 1**

### Fréquence des principales causes des tamponnades (10).

Causes	1998 (en %)
Néoplasies	44,5
Idiopathique	15
Infectieuses	7,5
Post-radique	7,5
Post-péricardiectomie	7,5
Infarctus du myocarde	6,5
Connectivites	5,5
Troubles de l'hémostase	3,5
Urémique	2,5
Divers (dissection aortique, hypothyroïdie, iatrogénie etc.)	-



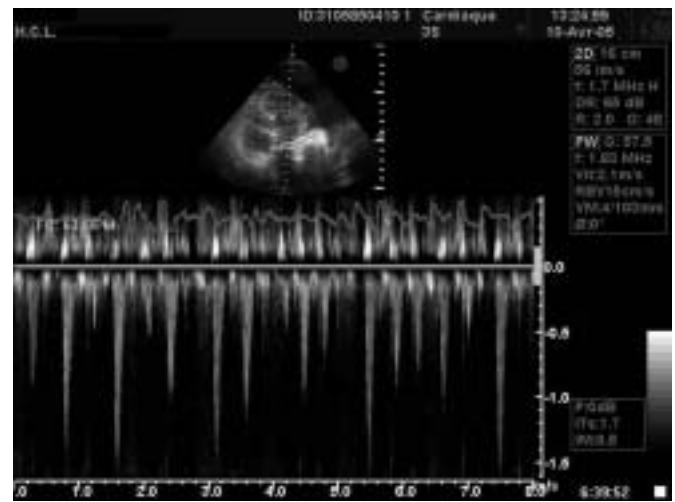
**Figure 1.** Tamponnade avec épanchement péricardique circonférentiel et collapsus des cavités droites en échocardiographie bidimensionnelle, vue petit axe parasternale (VD = ventricule droit). *Cliché aimablement reproduit avec l'autorisation du Dr S. Duperret, Lyon.*

sur table. Ainsi, l'induction anesthésique ne se fera qu'en présence de l'équipe chirurgicale au complet, prête à intervenir, c'est-à-dire table chirurgicale préparée, chirurgiens en tenues stériles, champs opératoires installés. En effet, en cas de désamorçage cardiaque à l'induction, il est illusoire de penser que les manœuvres classiques de réanimation seront efficaces. *Seule la décompression du cœur réalisée par le chirurgien peut sauver le patient.*

L'équilibration hémodynamique maximale du patient avant toute anesthésie est capitale. Il faut optimiser le remplissage vasculaire (cristalloïde, colloïde), adjoindre un support par sympathomimétique (adrénaline, noradrénaline ou dopamine), effectuer une ponction péricardique évacuatrice sous-xiphoïdienne sous anesthésie locale dans les cas de tamponnade en grand choc : la soustraction de liquide péricardique par le cardiologue ou le chirurgien peut, sans retarder la chirurgie, sauver des situations dramatiques (10). De même, en chirurgie cardiaque, le desserrement de fils métalliques afin de passer une pince entre les berges sternales permet l'issue de liquide et peut laisser le temps de transporter le patient au bloc opératoire (3).

## Monitoring

Le monitoring classique avant toute anesthésie est de mise (moniteur, saturomètre de pouls, capnographe, pression artérielle non invasive, voie veineuse périphérique). La pose d'un cathéter radial ou fémoral de pression artérielle invasive sous anesthésie locale



**Figure 2.** Exemple de flux Doppler lors de tamponnade (vue apicale 4 cavités). Flux Doppler pulsé aortique objectivant des variations respiratoires importantes, attestant l'effet tamponnade de l'épanchement péricardique.

avant induction est difficile en cas de tamponnade sévère et retarde le geste salvateur. La mise en place d'un cathéter cardiaque droit (sonde de Swan-Ganz) ainsi que d'une voie veineuse centrale est, dans ce contexte d'extrême urgence, dangereuse, peu utile, et retarde le traitement chirurgical de la tamponnade. Une fois la tamponnade traitée, et selon l'étiologie, leurs utilités peuvent être alors reconsidérées « au calme ».

## Technique anesthésique

Le maintien de la ventilation spontanée en cas de tamponnade est l'objectif premier. Le passage en ventilation mécanique positive a des conséquences dramatiques car elle majore les interactions cardiorespiratoires en situation hémodynamique précaire (adiastolie), et peut aboutir au décès sur table. Par conséquent, on choisira l'hypnotique d'induction (intraveineux ou inhalé) en fonction de ses aptitudes au maintien de la ventilation spontanée, avec des effets hémodynamiques les plus minimes possible. Le *tableau 2* (13) résume les effets hémodynamiques des produits anesthésiques. Tous les agents d'induction de l'anesthésie dépriment l'hémodynamique, sauf l'étoomidate et la kétamine qui sont de fait les agents de choix de l'anesthésie des patients en choc. Mais, en cas de choc prolongé, il faut faire preuve d'une grande prudence avec la kétamine qui peut faire apparaître une hypotension artérielle du fait de l'épuisement des mécanismes sympathiques compensateurs (13-15).

**Tableau 2**  
Effets cardiovasculaires des agents utilisés en anesthésie (13).

Agent	FC	Précharge	Post-charge	Inotropisme	Débit cardiaque
Propofol	→ ↓	↓↓	↓↓	→	↓
Étomidate	→	→	→ ↑	→ ↓	→
Thiopenthal	↑	↓↓	↓↓	↓	↓↓
Kétamine	↑	↑	→ ↑	→	↑
Halogénés	→ ↑	→ ↓	↓	↓	↓
N <sub>2</sub> O	↓ ↑	→ ↑	↑	↓	↓ →
Midazolam	→	↓	↓	→	→
Morphiniques	↓	→ ↓	→ ↓	→	→ ↓
Morphine	↓	↓	→ ↓	→	→ ↓
Myorelaxants	↑ ↓	→	→ ↓	→	→
Midazolam + morphine	↓	↓	↓	→ ↓	↓

En fait, on distingue deux phases anesthésiques durant l'anesthésie d'une tamponnade cardiaque.

### Première phase

C'est la phase la plus dangereuse avant décompression du cœur. L'objectif de l'anesthésie est simplement d'assurer une sédation permettant l'abord chirurgical et l'intubation orotrachéale. *La position semi-assise sera maintenue.* Plusieurs techniques d'induction ont été décrites passant par l'intubation vigile sous anesthésie de glotte et fibroscope, l'anesthésie par kétamine en ventilation spontanée sans ou avec intubation, et enfin l'anesthésie générale classique (16-18). Pour notre part, durant cette phase à haut risque d'arrêt cardiaque irrécupérable, nous préférons la sédation par induction douce par inhalation de sévoflurane (cuve actionnée au niveau 2 à 3 % pour CAM < 0,5) en oxygène pur, avec dose titrée de morphinique (par exemple rémifentanyl 10 µg en titration) avec maintien de la venti-

lation spontanée et des réflexes glottiques. Cette technique permet une induction très douce, le maintien de la ventilation spontanée et préserve en partie les réflexes de déglutition, ce qui minimise le risque d'inhalation, avec de faibles effets hémodynamiques. En cas de tamponnade très sévère, elle permet un abord chirurgical de sauvetage très rapide et relativement confortable pour le patient et le chirurgien. Le patient est alors intubé et laissé en ventilation spontanée. Quand le risque d'inhalation est jugé excessif, nécessitant un contrôle rapide du carrefour glottique, on peut recourir à une induction par étomidate (0,1 à 0,2 mg/kg) plus rémifentanyl (bolus de 10 à 20 µg), ce qui maintient la ventilation spontanée.

### Deuxième phase

Le cœur est décomprimé. On assiste alors à une amélioration spectaculaire de l'hémodynamique permettant un approfondissement de l'anesthésie, la curarisation si besoin et la mise en ventilation mécanique contrôlée. Selon le terrain, une antibioprophyllaxie (anti-staphylococcique) sera discutée. L'analgésie postopératoire sera planifiée.

Le patient doit être surveillé en réanimation ou en unité de soins intensifs car il y a risque d'instabilité hémodynamique persistante malgré la décompression (résultante d'un œdème myocardique ou d'une ischémie post-tamponnade).

## Conclusion

Il n'est pas rare d'avoir à endormir un sujet présentant une tamponnade. Cette anesthésie est toujours très délicate, avec un risque réel de décès sur table. Il faut bien en connaître la physiopathologie et maintenir la ventilation spontanée avant toute décompression, la ventilation positive mécanique étant proscrite avant toute décompression. Le drainage péricardique au lit du patient peut faire passer un cap dramatique. La décompression chirurgicale reste le traitement salvateur.

### Références

- Spodick DH. Acute cardiac tamponade. *N Engl J Med* 2003;349:684-90. Review.
- Hancock EW. Cardiac tamponade. *Heart Dis Stroke* 1994;3:155-8.
- Lehot JJ, Bechetoille P, Bastien O, et al. La tamponnade cardiaque. *Cah Anesthesiol* 1984;32:501-8.
- Meltser H, Kalaria VG. Cardiac tamponade. *Catheter Cardiovasc Inter* 2005;64:245-55.
- Shabetai R. Pericardial effusion: haemodynamic spectrum. *Heart* 2004;90:255-6.
- Shabetai R, Fowler NO, Guntheroth WG. The hemodynamics of cardiac tamponade and constrictive pericarditis. *Am J Cardiol* 1970; 26:480-9.
- Chuttani K, Pandian NG, Mohanty PK, et al. Left ventricular diastolic collapse. An echocardiographic sign of regional cardiac tamponade. *Circulation* 1991;83:1999-2006.
- Bommer WJ, Follette D, Pollock M, et al. Tamponade in patients undergoing cardiac surgery: A clinical-echocardiographic diagnosis. *Am Heart J* 1995;130:1216-23.
- Appleton CP, Hatle LK, Popp RL. Cardiac tamponade and pericardial effusion: respiratory variation in transvalvular flow velocities studied by Doppler echocardiography. *J Am Coll Cardiol* 1988;11:1020-30.
- Lardoux H, Vayre F, Pezzano M, Dubourg O. Tamponnades. In: Vignon P, Goarin JP, eds. *Échocardiographie Doppler en réanimation, anesthésie et médecine d'urgence*. Paris, Elsevier, 2002:257-72.

11. Bettex D, Chassot PG. Échocardiographie transœsophagienne en soins intensifs. *In*: Échocardiographie transoesophagienne en anesthésie-réanimation. Paris, Éditions Pradel 1997:353-98.
12. Flamens C. Échographie dans l'assistance circulatoire. *In*: Robert R, Honoré PM, Bastien O, eds. Les circulations extracorporelles en réanimation. Paris, Elsevier, 2006: 437-58.
13. Allaouchiche B, Benatir F, Danton N. Anesthésie du patient en choc septique. *In* SFAR, ed. Conférences d'actualisation de la SFAR. Paris, Elsevier, 2003:11-28.
14. Fletcher D. Kétamine. *Encycl Med Chir, Anesthésie-Réanimation*, Paris, Elsevier 36-305-B-30, 2002, 7 p.
15. Nathan-Denizot N, Técoult E, Sadoune LO. Sévoflurane. *Encycl Med Chir, Anesthésie-Réanimation*, 2e Fa. Paris, Elsevier, 36-285-A-10, 1999, 7 p.
16. Breen PH, Mac Vay MA. Pericardial tamponade: a case for awake endotracheal intubation. *Anesth Analg* 1996;83:658.
17. Sato Y, Horiguchi T, Nishikawa T. Anesthetic management of cardiac tamponade after dual-chamber implantable cardioverter defibrillator implantation in a patient with dilated cardiomyopathy. *J Clin Anesth* 2004;16: 554-6.
18. Aye T, Milne B. Ketamine anesthesia for pericardial window in a patient with pericardial tamponade and severe COPD. *Can J Anesth* 2002;49: 283-6.