51e Congrès national d'anesthésie et de réanimation. Infirmiers. Infirmier(e)s d'urgence
© 2009 Elsevier Masson SAS. Tous droits réservés

Corps étranger dans les voies aériennes de l'enfant

J. Naud*, C. Picard

Smur pédiatrique – Samu 33, hôpital des enfants, place Amélie Raba-Léon, 33076 Bordeaux cedex, France
*e-mail : julien.naud@chu-bordeaux.fr

POINTS ESSENTIELS

- La conduite à tenir du sauveteur sera guidée par le caractère efficace ou inefficace de la toux.
- Les manœuvres d'extraction d'un corps étranger ne sont nécessaires qu'en cas de toux inefficace ; sinon, elles sont dangereuses.
- Chez l'enfant de moins d'un an, les manœuvres d'extraction comprennent les tapes dorsales et les compressions thoraciques.
- Chez l'enfant de plus d'un an, les manœuvres d'extraction comprennent les tapes dorsales et les compressions abdominales.
- Ne pas tenter de manœuvres d'extraction si l'enfant est inconscient, mais débuter immédiatement une réanimation cardiopulmonaire.
- En milieu médicalisé, en cas d'asphyxie, tenter l'extraction à la pince de Magill sous laryngoscopie, sinon l'intubation, voire la cricothyroïdotomie.
- La notion de syndrome de pénétration à l'interrogatoire est le meilleur facteur prédictif d'inhalation de corps étranger.
- Toute suspicion d'inhalation de corps étranger doit conduire à la réalisation d'une endoscopie des voies aériennes.

Introduction

L'inhalation de corps étranger (CE) est une cause fréquente et parfois mortelle de détresse respiratoire chez l'enfant. L'incidence est de 700 cas par an en France et de 17 500 cas aux États-Unis [1]. Un Service d'accueil des urgences (SAU) de CHU français ou québécois reçoit chaque année entre 3 à 10 cas d'inhalation de CE pédiatrique [2]. Aux États-Unis, 160 décès annuels sont enregistrés, soit une mortalité de 0,9 % [1]. La population type est l'enfant de sexe masculin (60 % des cas) entre 9 mois et 4 ans. Plus de 90 % des décès surviennent chez des enfants de moins de 5 ans. Les CE impliqués sont majoritairement alimentaires : cacahuètes dans plus de la moitié des cas, puis autres végétaux, saucisses, bonbons et chewing-gum. Les CE non alimentaires tels que jouets et pièces de monnaie ne représentent que 30 % des cas.

Syndrome de pénétration

La majorité des inhalations de CE chez l'enfant surviennent durant le repas ou le jeu, donc la plupart du temps en présence d'un témoin adulte. Celui-ci peut donc reconnaître l'inhalation, caractérisée le plus souvent par un syndrome de pénétration, secourir l'enfant et appeler à l'aide. Le syndrome de pénétration correspond à une réaction de toux d'installation subite tentant d'expulser le CE qui vient de pénétrer dans les voies aériennes et peut s'accompagner d'une détresse respiratoire, de signes de suffocation ou de bruits respiratoires.
La conduite à tenir du sauveteur ne sera pas la même suivant le caractère efficace ou inefficace de la toux [3] (*tableau 1*).

Tableau 1.
Reconnaître une toux efficace et une toux inefficace.

Toux efficace	Toux inefficace
Toux forte	Toux peu audible ou silencieuse
Capacité d'inspirer avant la toux	Impossibilité de respirer – cyanose
Pleurs ou réponses aux questions	Incapacité d'émettre un son
Conscient et réactif	Diminution de la conscience

Avant l'arrivée des secours médicalisés

Une toux spontanée est plus efficace et plus sûre que toute manœuvre qu'un sauveteur pourrait effectuer. La pratique de manœuvres d'expulsion en cas de toux efficace peut aggraver la situation en mobilisant le CE vers l'espace sous-glottique où il peut s'enclaver et devenir complètement obstructif. La règle face à une toux efficace est donc de savoir ne rien faire, uniquement appeler le Centre 15, encourager l'enfant à tousser et continuer à le surveiller de manière continue en attendant les secours.
Au contraire, si la toux est inefficace, synonyme d'obstruction complète des voies aériennes, l'enfant s'asphyxie et des manœuvres pour extraire le CE sont immédiatement nécessaires pour prévenir l'arrêt cardiorespiratoire.

- Si l'enfant est toujours conscient, administrer 5 tapes dorsales nettes avec le talon de la main entre les omoplates de l'enfant allongé sur la cuisse du sauveteur, sinon penché en avant. Si ces tapes dorsales ne délogent pas le CE et que l'enfant est encore conscient, pratiquer 5 compressions, différentes suivant l'âge : thoraciques chez l'enfant de moins d'un an (équivalentes à 5 massages cardiaques externes mais plus prononcées et plus lentes) ou abdominales chez l'enfant de plus d'un an (manœuvre de Heimlich). Si le CE n'a pas été expulsé et que l'enfant est toujours conscient, poursuivre les tapes dorsales et les compressions.
- Si l'enfant est ou devient inconscient, l'allonger et ouvrir sa bouche. Si et seulement si un CE est visible, tenter de l'extraire avec un seul crochetage du doigt. Puis débuter une réanimation cardiopulmonaire (RCP) classique avec 5 insufflations initiales puis une alternance de 15 compressions thoraciques et 2 insufflations en attendant l'arrivée des secours médicalisés [3].

À l'arrivée des secours médicalisés

La conduite à tenir est, de la même manière, choisie en fonction du caractère asphyxique ou non du CE.

- En cas de toux efficace, tout est mis en œuvre pour préserver la respiration spontanée de l'enfant et prévenir la mobilisation du CE, notamment par les pleurs : installation calme dans la position de son choix, au mieux dans les bras d'un de ses parents ; monitorage non invasif pour une surveillance continue ; oxygénothérapie de manière non agressive et nébulisation d'adrénaline ; pas de perfusion ; transport calme vers l'hôpital équipé d'un plateau technique d'endoscopie.
- En cas de toux inefficace malgré les manœuvres externes de désobstruction, l'enfant est le plus souvent inconscient à l'arrivée des secours médicalisés. Poursuivre la RCP avec de l'oxygène et essayer de visualiser le CE par une laryngoscopie : s'il est visible, tenter une extraction à la pince de Magill ; s'il n'est pas visible ou si l'extraction échoue, essayer d'intuber l'enfant pour pousser le CE dans une bronche souche à l'aide de la sonde d'intubation. En cas d'échec, il faut pratiquer une cricothyroïdotomie, qui est la technique de sauvetage la plus rapide : la membrane cricothyroïdienne est repérée entre les cartilages thyroïde (pomme d'Adam) et cricoïde ; percer cette membrane à l'aide d'un cathéter veineux de 14 G ; aspirer à la seringue et, lorsque vient de l'air, pousser le cathéter dans la trachée ; enlever l'aiguille et fixer au cathéter un adaptateur de sonde d'intubation n° 3,0 ; raccorder le tout à un système de ventilation [2]. Une fois l'enfant stabilisé, le transporter au plus vite vers un plateau technique d'endoscopie.

La *figure 1* résume la conduite à tenir préhospitalière.

Au service d'accueil des urgences

La conduite à tenir face à un enfant qui se présente directement au SAU asphyxique ou avec une toux efficace, secondaire à un syndrome de pénétration, est la même que celle décrite en préhospitalier.

Le diagnostic d'inhalation de CE peut être plus difficile chez des enfants se présentant avec une notion de syndrome de pénétration à l'interrogatoire, mais un examen clinique normal, ou au contraire un interrogatoire peu contributif, mais un examen clinique ou une radiographie anormaux. Plusieurs équipes ont essayé de définir des critères anamnestiques, cliniques et radiographiques orientant vers un diagnostic de suspicion d'inhalation de CE et nécessitant la réalisation d'une endoscopie [4–9]. Parmi les cas d'inhalation de CE confirmés en endoscopie, la notion de syndrome de pénétration est retrouvée dans plus de 90 % des cas, l'examen clinique est normal dans 1 à 20 % des cas et la radiographie thoracique est normale dans 12 à 35 % des cas [5,7,9]. Dans 45 % des cas d'enfants présentant une anamnèse évocatrice, un examen clinique normal et une radiographie thoracique normale, un CE est retrouvé à l'endoscopie [5]. La notion de syndrome de pénétration à l'interrogatoire reste donc le meilleur facteur prédictif et impose la réalisation d'une endoscopie, un examen clinique normal ne permettant pas d'éliminer la présence d'un CE. Les autres facteurs prédictifs décrits sont : l'âge entre 10 et 24 mois, des signes unilatéraux à l'auscultation pulmonaire, une radiographie trachéale anormale, un infiltrat unilatéral, une atélectasie unilatérale, une distension locale ou un emphysème obstructif local à la radiographie thoracique [8]. Toute suspicion d'inhalation de CE doit ainsi pouvoir bénéficier d'un examen endoscopique de détection au tube souple, simple et sûr de réalisation. En cas de certitude clinique ou radiologique de présence d'un CE ou en cas de visualisation au tube souple d'un CE,

Figure 1. Conduite à tenir devant une inhalation de corps étranger (CE).

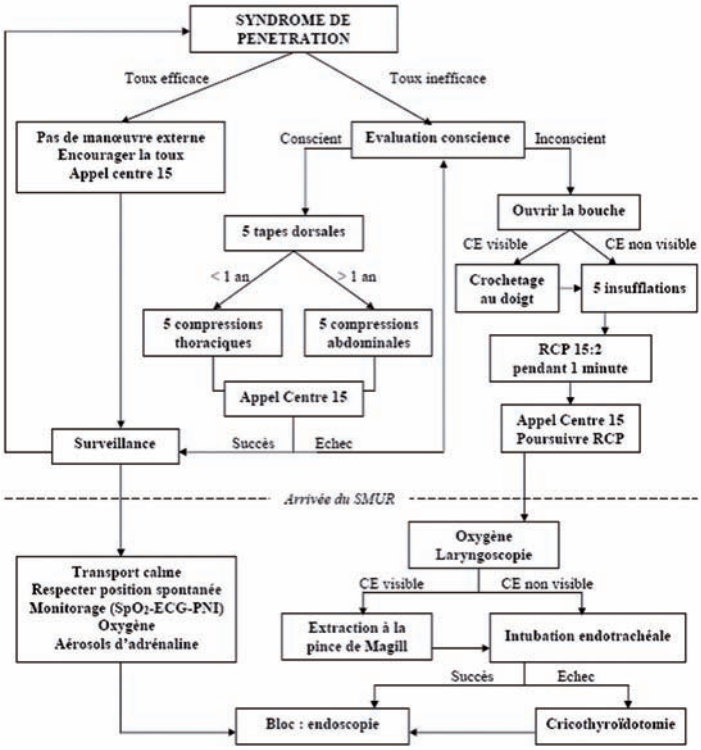

l'extraction doit être effectuée sous anesthésie générale au tube rigide [10]. L'indication d'une endoscopie dès le stade de la suspicion d'inhalation de CE permet de prévenir les complications ventilatoires et infectieuses liées à une extraction tardive.

🕮 Références

1 Centers for Disease Control and Prevention (CDC). Nonfatal choking-related episodes among children-United States, 2001. MMWR Morb Mortal Wkly Rep 2002 ; 51 : 945-8.

2 Lacroix J, Gauthier M, Hubert P, et al. Urgences et soins intensifs pédiatriques. Montréal : Masson ; 2007. p. 295-317.

3 Biarent D, Bingham R, Richmond S, et al. European Resuscitation Council guidelines for resuscitation 2005. Section 6. Paediatric life support. Resuscitation 2005 ; 67 Suppl 1 : S97-S133.

4 Chiu CY, Wong KS, Lai SH, et al. Factors predicting early diagnosis of foreign body aspiration in children. Pediatr Emerg Care 2005 ; 21 : 161-4.

5 Even L, Heno N, Talmon Y, et al. Diagnostic evaluation of foreign body aspiration in children : a prospective study. J Pediatr Surg 2005 ; 40 : 1122-7.

6 Heyer CM, Bollmeier ME, Rossler L, et al. Evaluation of clinical, radiologic, and laboratory prebronchoscopy findings in children with suspected foreign body aspiration. J Pediatr Surg 2006 ; 41 : 1882-8.

7 Bittencourt PF, Camargos PA, Scheinmann P, et al. Foreign body aspiration : clinical, radiological findings and factors associated with its late removal. Int J Pediatr Otorhinolaryngol 2006 ; 70 : 879-84.

8 Kadmon G, Stern Y, Bron-Harlev E, et al. Computerized scoring system for the diagnosis of foreign body aspiration in children. Ann Otol Rhinol Laryngol 2008 ; 117 : 839-43.

9 Fraga Ade M, Reis MC, Zambon MP, et al. Foreign body aspiration in children : clinical aspects, radiological aspects and bronchoscopic treatment. J Bras Pneumol 2008 ; 34 : 74-82.

10 Martinot A, Closset M, Marquette CH, et al. Indications for flexible versus rigid bronchoscopy in children with suspected foreign-body aspiration. Am J Respir Crit Care Med 1997 ; 155 : 1676-9.