51e Congrès national d'anesthésie et de réanimation. Médecins. Conférences d'actualisation.
© 2009 Elsevier Masson SAS. Tous droits réservés

L'échographie à 360 ° en anesthésie

P.J. Zetlaoui

Département d'anesthésie-réanimation, hôpital de Bicêtre, 78, rue du Général-Leclerc,
94275 Le Kremlin-Bicêtre cedex, France
e-mail : paul.zetlaoui@bct.aphp.fr

POINTS ESSENTIELS

- L'échoguidage en ALR permet d'améliorer la précision du bloc, en diminuant les volumes injectés et les échecs. Il permet de visualiser la structure nerveuse visée à sa place réelle en tenant compte des variations anatomiques.
- Une adaptation de la technique du bloc – point de ponction, direction de l'aiguille, neurostimulation – est nécessaire.
- L'intérêt clinique réel de l'échographie pour les blocs centraux n'est pas démontré à ce jour.
- L'échoguidage améliore la performance des blocs reposant sur des concepts d'espace de diffusion (bloc iliohypogastrique, TAP block, bloc iliofascial) en montrant l'espace où doit être réalisée l'injection et en montrant la diffusion de l'AL.
- Le Doppler transœsophagien est un élément important de l'optimisation hémodynamique peropératoire. Ses indications doivent être élargies.
- Les abords veineux centraux bénéficient de l'échoguidage, qui s'avère aussi parfois utile pour les veines périphériques. Il est de la responsabilité des anesthésistes de se former pour l'utilisation de l'échoguidage pour les abords veineux.
- L'échographie pleuropulmonaire est un outil performant, nécessitant une formation peu compliquée, utile pour la période périopératoire.
- La surveillance du DTC permet en peropératoire la surveillance des traumatisés crâniens.
- Le contrôle échographique du volume vésical est utile à la sortie de la SSPI et en chirurgie ambulatoire.
- La vacuité gastrique peut être contrôlée par échographie avant une anesthésie.
- Des efforts importants de formation et d'enseignement indispensables doivent être réalisés rapidement pour faire entrer l'échographie dans la pratique quotidienne des anesthésistes.

Introduction

L'échographie va profondément modifier la pratique de l'anesthésie. Son développement en anesthésie locorégionale (ALR) a fait entrer les échographes dans les blocs opératoires, et dès lors, les anesthésistes ont trouvé des indications dépassant le cadre de l'ALR. Cette revue sera essentiellement orientée sur l'anesthésie, tout en sachant que tout ce qui est utile à un anesthésiste est aussi utile à un réanimateur, et réciproquement.

Rappel sur les ultrasons

Généralités

Les ultrasons sont des sons, c'est-à-dire une onde mécanique et élastique, se propageant dans la matière, c'est-à-dire les gaz, les liquides, les tissus mous (tissus, organes) ou les solides. Leur fréquence se situe entre 20 KHz et 200 MHz. Trop aigus, ils sont par définition inaudibles pour l'homme [1,2,3]. L'onde ultrasonore se caractérise par sa fréquence (ν) et sa période (T), sa longueur d'onde (λ) et sa célérité (C) au sein d'un milieu donné.

Effet piézo-électrique

L'effet piézo-électrique, est la propriété que possèdent certains corps de se polariser électriquement sous l'action d'une contrainte mécanique, et réciproquement de se déformer mécaniquement lorsqu'on leur applique un champ électrique. Les deux effets sont indissociables. En pratique, des ondes ultrasonores sont générées en appliquant un courant alternatif à un composé piézo-électrique (émissions d'ultrasons). Ces matériaux, aussi capables de la transformation inverse, peuvent transformer une onde mécanique en courant électrique. Ils se comportent comme des émetteurs et des récepteurs.

Imagerie ultrasonore

Pour qu'une onde ultrasonore émise par la sonde puisse être recueillie, il faut qu'elle rencontre une interface acoustique qui la réfléchisse. L'impédance acoustique définit les propriétés d'une structure biologique à réfléchir ou à se laisser traverser par les US. Il existe une relation entre l'impédance du milieu et la célérité des ultrasons qui le traversent. En clinique humaine, l'impédance des tissus est très variable, celle de l'os étant 20 à 30 fois supérieure à celle des poumons. En fonction de l'impédance acoustique des structures rencontrées ou traversées, le faisceau ultrasonore va se comporter de 3 façons différentes :

- le faisceau traverse totalement le corps sur lequel il est appliqué. N'étant pas réfléchi, il ne génère aucune image sur l'écran ;
- le faisceau est partiellement arrêté par le corps sur lequel il est appliqué, générant alors une image dont les caractéristiques sont fonction de l'impédance acoustique des structures traversées ; l'intensité de l'image recueillie sera fonction de la quantité d'US réfléchis ;
- le faisceau ne peut traverser le corps sur lequel il est appliqué. Il est totalement réfléchi et ne fournit qu'une image de son enveloppe de surface, mais aucun renseignement sur l'intérieur du corps étudié.

Ces images peuvent être visualisées selon trois modes différents, des images en mode B (brillance) qui sont des images anatomiques (2D-3D), des images en mode TM (temps-mouvement), et des images de débit (effet Doppler).
L'effet Doppler est lié à la variation de fréquence entre l'onde émise et l'onde reçue. Cette variation est liée au fait que l'interface acoustique, les hématies, est mobile. La fréquence de l'onde recueillie diminue quand la cible s'éloigne et augmente quand la cible se rapproche. Une sonde Doppler analyse et compare en permanence la fréquence des trains d'ondes émis avec la fréquence des trains d'ondes recueillis et en déduit la vitesse et le sens de déplacement de la cible (les hématies). De là, il est possible de mesurer la vitesse de déplacement du sang (et le volume par unité de temps) à travers un orifice (valve cardiaque) ou un conduit (artère ou veine).
L'échographie Doppler-couleur est l'association d'une échographie en mode B et de la mesure par vélocimétrie Doppler. Par convention les hématies qui s'éloignent de la sonde sont codées en bleu, celles qui s'en rapprochent sont codées en rouge. L'intensité des couleurs est corrélée à la vitesse des hématies. L'existence d'une mosaïque de couleur évoque un flux non laminaire à grande vitesse, témoignant d'une sténose ou d'une régurgitation. L'effet Doppler permet d'affirmer le caractère vasculaire (artériel ou veineux) d'une image échographique et pour les différencier d'autres images, par exemple d'un nerf. Par ailleurs, l'effet Doppler pouvant « s'allumer » dès qu'existe un « bruit échographique », il est possible de visualiser l'injection d'un liquide non particulaire comme un anesthésique local (AL) ou du G5 %, en faisant « flasher » l'extrémité de l'aiguille ou du cathéter lors de l'injection [4].

Sémiologie

Il est important de connaître la sémiologie et les fausses images et artéfacts ultrasonores pour interpréter les images obtenues sur l'écran (*tableau 1* et *figure 1*)
Un liquide sans particule en suspension (eau, urine, AL), est traversé par les ultrasons. Il est anéchogène ou trans-sonore ; il apparaît noir à l'écran. Un liquide contenant des particules en suspension, (sang, épanchement pleural), générant plus ou moins d'échos en fonction de la nature et de la quantité des éléments en suspension est hypoéchogène et hétérogène d'aspect sombre ou gris foncé, avec des éléments plus ou moins clairs en suspension.
L'os renvoie la quasi-totalité des échos ; il apparaît à l'écran sous la forme d'une bande claire correspondant au périoste, et d'un cône d'ombre en arrière. L'os temporal relativement fin peut être traversé par les ultrasons ; c'est à ce niveau que l'on réalise le Doppler transcrânien pour mesurer des vélocités artérielles en Doppler pulsé.
Les tissus mous sont plus ou moins échogènes et hétérogènes (plus ou moins gris) ; la graisse et le tissu conjonctif lâche sont hypoéchogènes. Le tissu conjonctif dense est clair (hyperéchogène). Le muscle est hypoéchogène ; sa trame conjonctive hyperéchogène. Les fascias, septa et parois apparaissent comme des bandes claires.
Les nerfs sont sombres au niveau des racines où ils sont pauvres en tissu conjonctif de soutien. En périphérie, ils ont l'aspect caractéristique en nid d'abeille sur les coupes petit axe, où les éléments hyperéchogènes (± blancs) représentent le tissu conjonctif, et les éléments hypoéchogènes (gris) le tissu neural à proprement parlé.
Les vaisseaux sont hypoéchogènes sous forme d'images sombres et arrondies. Les artères se caractérisent par une paroi hyperéchogène, en arrière de laquelle existe une plage hyperéchogène moins intense, appelée renforcement postérieur. Les artères sont battantes, et non ou peu compressibles ; leur flux est pulsatile. Les veines s'en différencient par leur paroi fine sans renforcement postérieur, leur caractère compressible et non pulsatile. Le signal Doppler veineux est continu à basse vitesse.

Tableau 1.
Caractéristiques écho-doppler des différents éléments rencontrés au cours d'une échographie en anesthésie-réanimation.

Structures	Image échographique	Doppler
Racine nerveuse	Hypoéchogène, homogène, gris cerclé de blanc	Aucun effet Doppler possible
Nerf	Hétérogène non compressible, hypoéchogène pour le tissu neural, hyperéchogène pour le tissu conjonctif,	
Tendon	Hyperéchogène, ± homogène	
Fascia	Hyperéchogène, homogène	
Graisse	Hypoéchogène, hétérogène	
Muscle	Hypoéchogène, hétérogène	
Os	Très hyperéchogène, cône d'ombre en profondeur	
Aiguille	Hyperéchogène, homogène, artéfacts de réverbération	
Cathéter	Certains sont échogènes	
Veine	Anéchogène, vide échographique, compressible	Effet Doppler visualisable et parfois mesurable
Artère	Anéchogène, vide échographique, peu compressible, battante, renforcement postérieur	
Injectat	hydolocalisation, signe de la cocarde	

Les liquides injectés sont anéchogènes, visualisés sous forme d'une flaque grise. Les aiguilles sont hyperéchogènes, mais ne sont pas équivalentes en termes d'échogénicité [6]. L'échogénicité des cathéters d'ALR est variable en fonction des matériaux et de la présence d'élément métallique à leur extrémité (simple électrode de stimulation ou ressort métallique).

Place des ultrasons en anesthésie locorégionale

La première publication de l'utilisation des ultrasons en ALR date de 1978, La Grange rapportant un bloc supraclaviculaire facilité par le repérage de l'artère au Doppler sans imagerie [7]. En 1994 est rapporté le premier bloc échoguidé avec visualisation du plexus brachial supraclaviculaire [8]. Très rapidement, l'échographie s'est installée en ALR, parce qu'elle apporte une dimension nouvelle, l'image. L'image du nerf, des vaisseaux, de l'aiguille et de l'AL injecté. Cette vision directe entraîne des modifications des techniques de l'anesthésie locorégionale et une remise en question des dogmes sur lesquels étaient établis les principes de l'ALR et de la neurostimulation.

ALR périphérique

Il n'en pas envisageable dans cette revue de décrire bloc par bloc, nerf par nerf, la technique de l'ALR échoguidée, ceci ayant été récemment synthétisé par Delaunay et al. [9] ; seuls les changements induits par l'échographie seront évoqués.

Figure 1. Différents éléments et structures anatomiques rencontrés au cours d'un bloc axillaire.Plexus brachial au niveau de la fosse axillaire. La sonde est placée perpendiculairement au grand axe de l'humérus. 1. les deux corps du muscle biceps ; 2. nerf médian (4 faisceaux sont visualisés) ; 3. nerf ulnaire (2 faisceaux sont visualisés) ; 4. veine axillaire (en cas de doute un tracé Doppler permet de confirmer la nature veineuse de l'image) ; 5. artère axillaire et tracé Doppler (le renforcement postérieur confirme qu'il s'agit bien d'une artère) ; 6. nerf radial (2 faisceaux sont visualisés) ; 7. tendon du muscle grand dorsal ; 8. nerf musculocutané (3 faisceaux sont visualisés), entre les muscle biceps et brachial ; 9. humérus ; 10. muscle brachial. (Iconographie PjZ).

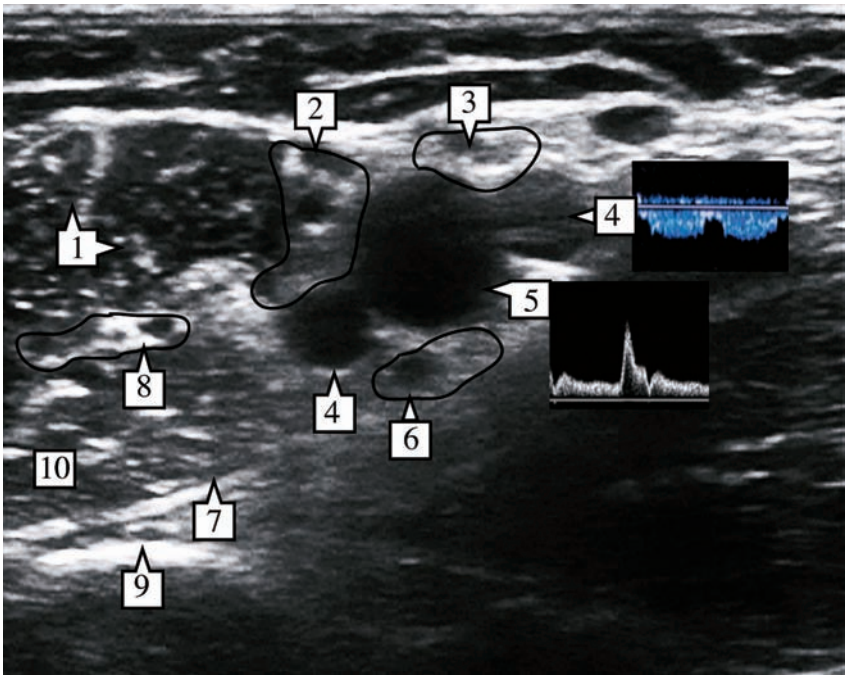

Modifications des voies d'abord et des techniques de ponction

En montrant directement les structures nerveuses à leur place réelle chez chaque individu, l'échoguidage va changer la pratique de l'ALR. Beaucoup d'abords basés sur des repères anatomiques précis vont être modifiés, car le nerf sera abordé là où il est vu, et non là où il devrait se trouver. Le nerf médian au niveau distal de l'avant-bras est, sous échoguidage, abordé en un point plus proximal que le troisième pli de flexion du poignet qui était l'ancien repère de ponction. Des abords un peu oubliés comme le bloc supraclaviculaire du plexus brachial sont redécouverts. Sous échoguidage, le risque de pneumothorax risque devient pratiquement nul, et l'excellente visualisation du plexus brachial à ce niveau, permet dans la majorité des cas, un abord efficace et sans risque (*figure 2*) [8,10]. Dans une étude sur 510 patients, Perlas et al. [11] rapportent un taux de succès du bloc de 94,6 % à la première ponction et un complément nécessaire dans 2,8 % des cas sur un territoire. Seuls deux cas de ponction vasculaire sont rapportés ; mais aucun pneumothorax.

Sous échoguidage, le nerf sciatique devient facile à localiser lors d'un abord infraglutéal. Pour la chirurgie du genou ou du pied, cet d'abord est suffisant, ne nécessitant pas de remonter dans la fesse. La mise en place d'un cathéter est facile [12,13].

Figure 2. Bloc supraclaviculaire A et B.**a.** 1. Plèvre ; 2. Limite du muscle scalène antérieur ; 3. Limite du plexus brachial supraclaviculaire (le plexus est organisé en au moins deux faisceaux distincts. Il faudra sous échoguidage assurer une diffusion homogène de la solution d'anesthésique locale sur les deux faisceaux) ; 4. Première côte ; 5. Artère subclavière (Doppler couleur) ; 6. Aberration échographique créant une deuxième fausse image de l'artère sous-clavière.**b.** 7. Artère carotide commune ; 8. Veine jugulaire interne écrasée par la sonde ; 9. Muscle scalène antérieur ; 10. Limite du plexus brachial (le plexus brachial supraclaviculaire est contenu dans le corps du muscle scalène antérieur. Seul l'échoguidage apporte ce type d'information). (Iconographie PjZ).

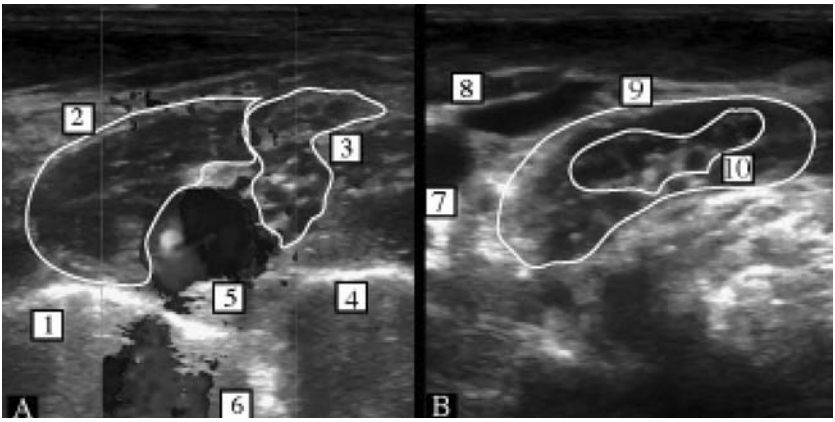

Nombre de ponctions

En montrant la cible (le nerf), l'échographie permet de réduire le nombre de ponctions et de réorientations de l'aiguille lors de la recherche d'un nerf. Orebaugh et al. [14] ont montré, dans un collectif d'internes réalisant les blocs de bases, que le nombre de ponctions et de redirections d'aiguille est plus faible en échoguidage, qu'en neurostimulation ($p > 0{,}03$).

Neurostimulation

En neurostimulation, quand les critères de bon positionnement de l'aiguille sont réunis, il est recommandé de ne plus déplacer l'aiguille. À l'inverse, sous échoguidage, il est habituel de déplacer l'aiguille autour du nerf pour assurer une diffusion homogène de l'AL.

Il est possible de réussir des blocs sous échoguidage seul, sans neurostimulation [15]. La valeur d'intensité de 0,5 mA, qui était (à tort) considérée comme un objectif en neurostimulation, est remise en cause par l'échoguidage [16]. L'association d'un neurostimulateur à l'échoguidage ne semble pas améliorer les taux de réussite [17]. On sait aussi qu'il est possible de ne pas déclencher de réponse motrice en neurostimulation alors que l'aiguille est au contact du nerf, ou alors parfois seulement pour des intensités très élevées [18]. Dans l'étude de Perlas et al. [19], alors que l'aiguille est au contact du nerf, la neurostimulation à 0,5 mA ne déclenche de réponse motrice que dans 74 % des cas et de réponse sensitive que dans 38 % des cas. Faut-il alors abandonner la neurostimulation ou la coupler à l'échoguidage ? Dans l'état actuel des connaissances, il semble utile de coupler les deux techniques de localisation, mais en se servant de la neurostimulation d'une façon différente d'avant l'échographie, comme d'un élément de sécurité supplémentaire pouvant suggérer que l'aiguille serait trop proche ou même dans le nerf [9].

Volumes nécessaires

La précision de la position de l'extrémité de l'aiguille et la visualisation directe de l'AL injecté conduisent de plus en plus souvent à réduire le volume injecté au niveau de chaque nerf [20]. Dans une étude contrôlée sur le bloc du nerf fémoral, l'échoguidage permet de réduire de 42 % le MEAV50 (minimum effective anesthetic volume) de la ropivacaïne en comparaison avec la neurostimulation, les volumes nécessaires passant de 26 ± 4 à 15 ± 4 ml. [21]. De même chez l'enfant, l'échoguidage a permis de diviser par 4 (0,3 ml/kg vs. 0,075 ml/kg) le volume d'AL pour un bloc iliohypogastrique efficace chez l'enfant [22]. Il est possible que l'échoguidage permette de réduire la quantité d'AL nécessaire pour bloquer un nerf, réduisant le risque toxique des blocs combinés.

Délai d'installation du bloc

L'échoguidage entraîne souvent une réduction du délai d'installation du bloc. Une réduction de 5 min est rapportée pour l'installation complète du bloc sensitif avec la ropivacaïne à lors d'un abord axillaire, en comparaison avec la neurostimulation [23]. Des résultats équivalents sont publiés pour d'autres blocs [10,20,24].

Taux global de succès

Les études comparant en termes de succès l'échoguidage et la neurostimulation sont sujettes à caution, quant à leur valeur méthodologique. Dans des études rapportant un taux de succès pour la neurostimulation inférieur à 66 %, il est possible de démontrer une efficacité supérieure de l'échoguidage [24]. Mais, dans des équipes entraînées à la neurostimulation, pour lesquelles les taux de réussite dépassent 95 %, il sera difficile de démonter, même si cela est vrai, qu'une nouvelle technique permettra d'améliorer ces résultats. Cependant, il semble bien que l'échoguidage améliore le taux global de succès des blocs périphériques [10,17,20,24-26]. Cet avantage est plus évident quand les blocs sont réalisés dans des situations difficiles, en cas de pathologie nerveuse comme le diabète ou l'artérite [18,27], en cas d'amputation du segment de membre sous-jacent [28] ou chez l'obèse [29].

Réduction des risques de l'ALR

Malgré la visualisation directe des structures anatomiques et particulièrement des vaisseaux, l'échoguidage ne fait pas disparaître les risques d'injection intravasculaire [30,31].

Il était admis que le contact du nerf par l'aiguille déclenchait une douleur vive, fulgurante, qui annonçait le traumatisme nerveux. L'échographie nous montre que le contact aiguille-nerf est pratiquement toujours indolore et ne provoque pratiquement jamais de douleur fulgurante. L'injection intraneurale est considérée comme la complication la plus redoutée, responsable de la majorité des déficits neurologiques secondaires à une ALR. Deux publications modèrent ces craintes, rapportant des cas d'injections intraneurales au cours de blocs axillaires ou fémoral sans lésion neurologique immédiate ou retardée [32,33]. C'est l'injection intrafasciculaire qui comporte un risque majeur alors que les risques de l'injection interfasciculaire semblent limités. Sans dire que l'injection intraneurale ne comporte aucun risque et que l'on peut aller volontairement au contact des nerfs, ces publications questionnent le dogme contact nerveux = lésion nerveuse. L'échoguidage correctement réalisé doit suivre des règles de sécurité [34]. Ces règles consistent :

- en la réalisation de l'ALR chez des patients éveillés ou judicieusement sédatés ;

- une large exploration préliminaire du site de ponction pour visualiser, avant la ponction, le(s) nerf(s) à bloquer, mais aussi les artères et les veines (en réalisant une exploration à basse pression pour ne pas les écraser) ;
- s'efforcer de savoir où est l'orifice de l'aiguille par la technique d'hydrolocalisation [35] ;
- observer attentivement l'écran de l'échographe lors de l'injection de 1 à 2 ml pour suivre la diffusion de la solution injectée réalisant ainsi une dose-test. Si la dose-test n'est pas visualisée ou entraîne un gonflement du nerf, l'aiguille doit être repositionnée. Le respect de telles procédures de ponction réduirait encore les risques de l'ALR périphérique [36].

ALR axiale

En raison de la profondeur des structures recherchées, de la présence du rachis et des côtes, la région axiale est assez difficile à imager, et une sonde courbe de 5–2 MHz (plus rarement une sonde linéaire de 12–5 MHz) est utilisée. Il existe une réelle nécessité d'apprentissage pour ces blocs axiaux [37].

Identification d'un espace interépineux déterminé

L'identification d'un espace interépineux déterminé est assez difficile et des études ont montré l'imprécision du repérage clinique. L'échographie du rachis améliore cette précision qui est importante lors d'une rachianesthésie. Furness et al. [38] avaient montré que lors de la détermination d'un espace intervertébral précis (L2-L3, L3-L4 ou L4-L5), la précision atteint 71 % avec un repérage échoguidé vs 30 % avec les méthodes classiques. De plus, 30 % des repères identifiés par les méthodes classiques étaient plus hauts de plus d'un espace. Des résultats équivalents sont rapportés pour l'abord péridural [39].

Abord péridural

C'est grâce à Thomas Grau que l'échographie a trouvé sa place dans l'ALR médullaire [40]. L'échographique du rachis et de la région paravertébrale permet de visualiser différentes structures qui pourront servir de repères pour une ponction. Quand le faisceau ultrasonore est perpendiculaire à l'axe du rachis, il est facile de mettre en évidence le processus épineux, articulaires et transverses, ainsi que le corps vertébral. En arrière du corps vertébral, l'ensemble ligament jaune-espace péridural-dure-mère, rarement dissociable est visualisé sous la forme d'une ligne hyperéchogène. La distance peau-ligament mesurée sur l'échographe est proche de celle mesurée par l'aiguille, avec une discordance inférieure à 7 mm dans 95 % des cas.

Si la sonde est placée au niveau d'un espace interépineux, il est plus aisé de voir le ligament jaune, les ultrasons étant moins arrêtés par le processus épineux. Dans ces conditions, une bonne visualisation de l'espace péridural est possible avec une sonde de 5–2 MHz et un taux de succès de 92 % sans redirection d'aiguille. Par ailleurs, la distance peau-espace péridural mesurée en échographie correspondait là encore à celle mesurée lors de la ponction [41]. Quand la sonde est placée latéralement à l'axe du rachis, on peut visualiser une fenêtre acoustique correspondant à l'abord paramédian [42].

Chez l'enfant, la visualisation des structures anatomiques est souvent bonne, parfois excellente. Dans une étude sur 180 péridurales chez l'enfant les auteurs rapportent 179 succès à la première ponction [43]. Pour l'anesthésie caudale, l'excellente visualisation des structures permet d'identifier la dure-mère et son déplacement lors de la dose test.

Bloc paravertébral

La ponction à l'aveugle repose sur la perception du passage de structures fasciales et expose au risque de ponction pleuropulmonaire. Pusch et al. [44] décrivent l'anatomie échographique de l'espace paravertébral et en mesurent la distance par rapport à la peau. Une première série de 25 blocs paravertébraux en chirurgie mammaire rapporte que les repères anatomiques sont facilement identifiés ainsi que les mouvements de la plèvre. L'extrémité de l'aiguille de Tuohy au cours de la réalisation du bloc, et la diffusion de l'AL sont facilement visualisées. Aucune ponction pleurale n'a compliqué cette série. L'échoguidage est une aide précieuse à la réalisation des blocs paravertébraux [45]. Quand la sonde est à l'étage lombaire, il est possible de visualiser l'espace paravertébral pour le bloc du plexus lombaire [46].

Avantages de l'échographie pour la réalisation des blocs axiaux

Pour des techniques, dont le taux de réussite global approche 90 à 95 %, il sera encore très difficile de démonter que l'apport de l'échographie, qui se limite dans la majorité des cas à un repérage avant la ponction, va modifier de façon significative le taux de succès [20]. En fonction des données disponibles, on peut dire que le repérage échographique avant la ponction d'un bloc axial permet de mieux préciser le niveau exact de ponction, permet de prédire la distance peau-espace péridural et permet de faciliter les abords paramédians. Enfin, les internes débutants en anesthésie péridurale deviennent plus rapidement performants et autonomes quand ils ont visualisé l'espace péridural en échographie avant la ponction [47].

Blocs de parois

Les blocs de parois (bloc iliohypogastrique, ilio-inguinal) ou sous-fasciaux (bloc iliofascial) reposent sur les concepts d'espace et de franchissement de fascia. Cependant, les taux de réussite souvent loin de 100 %. Dolan et al. [48], comparant pour le bloc iliofascial, la technique classique de perte de résistance et l'échoguidage montrent une amélioration du taux de réussite et de la qualité du bloc. Le taux de blocage complet de la face antérieure de la cuisse passe de 60 à 95 %. L'anesthésie était plus souvent étendue au niveau de la face interne de la cuisse. Nous réalisons les BIF sous échoguidage avec une aiguille de Tuohy ; un cathéter d'analgésie (de type péridural) peut être mis en place.

Des résultats équivalents sont rapportés pour le bloc iliohypogastrique en pédiatrie [22,49]. La plus grande précision dans la réalisation du bloc permet un taux de réussite plus important et une réduction des doses nécessaires à la réalisation du bloc [22].

Le TAP block (Transverse Abdominal Plane Block), décrit en 2006 était une technique décrite à l'aveugle [50,51]. Rapidement, l'échoguidage s'est imposé pour sa réalisation [52]. Dans la variante que nous utilisons, la sonde de 12–5 MHz est placée au niveau de l'ombilic, puis latéralisée pour identifier les 3 muscles, oblique externe, oblique interne et transverse de l'abdomen, en avant du péritoine. Le principe est d'injecter l'AL entre les aponévroses des muscles obliques interne et transverse. Le repérage du site d'injection est relativement facile, sauf en cas d'obésité importante. L'abord « dans le plan » est préféré. Nous utilisons, une aiguille de Tuohy (18 G chez l'adulte) pour une meilleure visualisation. La position de son extrémité est assurée par hydrolocalisation et par identification de la partie courbe de la pointe. Chez l'adulte, 20 ml d'un AL de longue durée d'action sont injectés lentement entre les deux muscles et l'on doit voir se créer un espace biconvexe signant la bonne position de l'extrémité de l'aiguille (*figure 3*).

Figure 3. Transverse Abdominal Plane Block.Le Transverse Abdominal Plane Block, récemment décrit consiste en l'injection de l'AL dans l'espace virtuel clivable entre les muscles oblique interne et transverse de l'abdomen. Le repérage échographique améliore la précision du bloc. Une aiguille de Tuohy G18 a été utilisée chez un patient sous anesthésie générale. L'extrémité arrondie de l'aiguille est bien visible. Le décollement entre les deux fascias musculaires décrit l'image biconvexe caractéristique confirmant la bonne position de l'aiguille (Iconographie PjZ).

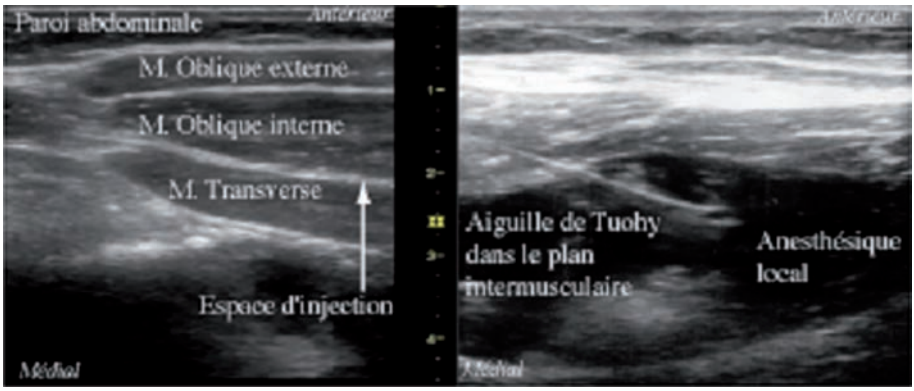

Les résultats rapportés avec le TAP block sont très encourageants en chirurgie sous-ombilicale. Sa supériorité par rapport aux techniques de référence d'analgésie postopératoire est rapportée dans la colectomie, la césarienne, l'hystérectomie et la prostatectomie radicale (bloc bilatéral), dans l'appendicectomie par voie de Mac Burnay (bloc unilatéral) et chez l'enfant (hernie inguinale, appendicectomie,...) [51,53-55]. En raison de sa simplicité de réalisation, de son efficacité et de son coût très faible, le TAP block va sans doute s'imposer en analgésie postopératoire.

Algologie et douleur chronique

Cet immense chapitre ne sera pas abordé ici, mais les avantages paraissent considérables [56].

Échographie et abords vasculaires

Échographie pour abord veineux central

La mise en place des voies veineuses centrales doit bénéficier des évolutions qui ont fait leur preuve pour être réalisées dans les conditions d'efficacité, de sécurité et de confort optimales pour le patient. La veine sous-clavière est recommandée pour les cathétérismes prolongés. La veine fémorale est indiquée lors de prise en charge initiale du polytraumatisé. La veine jugulaire interne droite doit être privilégiée en dehors de ces situations, et particulièrement en anesthésie, en raison de sa facilité d'accès et de sa faible morbidité.

L'abord veineux central à partir de repères de surface se heurte à la variabilité des repères anatomiques (artères, plèvre, nerfs). La veine jugulaire interne est sujette à de nombreuses variations dans ses rapports avec la carotide (*figure 4*). L'échographie apporte une aide importante pour la mise en place des voies veineuses centrales [57-59].

La méta-analyse de Hind conclut que, pour l'adulte ou l'enfant, l'échographie couplée au Doppler est supérieure au repérage anatomique et supérieur au repérage Doppler

Figure 4. Position relative de la veine jugulaire interne par rapport à l'artère carotide interne.Le schéma illustrant l'étude de Gordon [58] représente les moyennes sur 869 patients. Le schéma illustrant l'étude de Maecken représente la probabilité de trouver la veine jugulaire à une place déterminée d'après l'analyse statistique réalisée sur 5 études regroupant 2300 patients. Cette figure illustre l'impossibilité de prédire la position exacte de la veine jugulaire interne en se fondant uniquement sur des repères anatomiques (Iconographie PjZ).

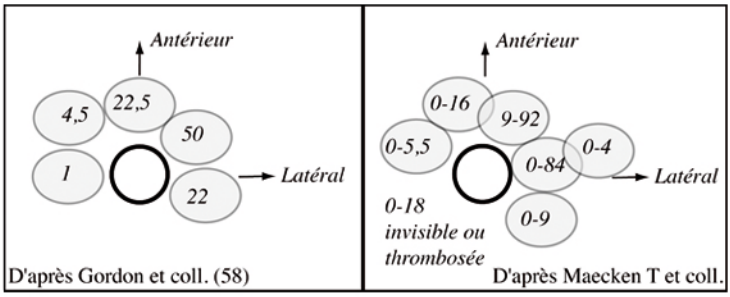

seul sans imagerie [57]. Les avantages se définissent par un taux de succès plus élevé à la première ponction et un taux de succès global plus important, proche de 100 %, avec le repérage échographique, un nombre significativement plus faible de complications (ponction carotidienne et trachéale, hématome, pneumothorax, hémothorax). L'échoguidage réduit l'incidence des complications infectieuses et traumatiques évitant 90 complications pour 1000 procédures [61-63]. L'échoguidage permet de réaliser des économies financières, environ 8 e par cathéter en incluant le coût du matériel et 25 000 e par épisode infectieux évité en réanimation [62,63].

L'échographie permet aussi le développement de nouvelles voies d'abord, établies sur des repères échographiques. Ainsi Pirotte et al. [60] ont décrit en pédiatrie un nouvel abord de la veine sous-clavière par une ponction sus-claviculaire sous échoguidage.

Malgré cette littérature et l'existence de recommandations officielles pour l'utilisation de l'échoguidage pour la mise en place des voies veineuses centrales [57,58,64], il existe une résistance de la part des médecins à utiliser cette technique. Ces comportements sont surprenants et choquants, signifiant qu'en toute conscience des avantages de la technique, presque la moitié des médecins refusent d'utiliser une procédure qui est démontrée comme améliorant la qualité des soins. La seule explication, outre le défaut d'information est le défaut de formation. Des efforts de formation sont nécessaires.

Pour la mise en place d'une voie veineuse centrale, l'utilisation de l'échographie est recommandée, et cette procédure peut constituer un modèle de démarche de qualité dans une équipe [65].

Echographie pour abords veineux périphériques

La première publication de l'échoguidage pour les abords veineux périphériques en anesthésie, date de 2004 [66]. Les recommandations en anesthésie, en cas d'abord veineux difficiles ou impossibles, étaient l'abord veineux central. Chez le patient obèse, l'abord veineux périphérique difficile ne justifie pas l'abord veineux central systématique [67]. Il est nécessaire de développer cette technique en anesthésie dans les situations où l'abord veineux périphérique est difficile ou impossible (enfant, toxicomane, antécédents de chimiothérapie, obèse, urgence), et si l'abord veineux central n'est pas

nécessaire. Il convient de rappeler les principes de bases de l'utilisation de l'échoguidage pour la mise en place d'un abord veineux périphérique :

- la désinfection cutanée doit largement déborder le point de ponction ;
- un garrot veineux est conseillé bien en amont du point de ponction ;
- un premier examen de la région permet de rechercher et de trouver la veine à ponctionner. Au membre supérieur, on recherche les veines basilique, céphalique ou brachiale. L'artère, et le cas échéant le nerf médian, sont recherchés et identifiés pour en éviter la ponction ;
- la sonde doit être protégée par un dispositif stérile ;
- le gel échographique est réglementairement stérile et à usage unique ;
- il convient de choisir une canule dont la longueur est d'au moins 45 mm, ou d'utiliser comme le préconise Stone une canule artérielle (4 ou 5F) mise en place selon la méthode de Seldinger [67] ;
- la présence de deux opérateurs est souvent nécessaire dans la phase d'apprentissage.

Dès qu'un échographe est disponible, il est de la responsabilité de l'anesthésiste d'acquérir une expertise dans la mise en place des voies veineuses centrales ou périphériques échoguidées, puisque cet acte médical entre dans notre champ d'expertise.

Abord artériel

Les canules artérielles sont classiquement mises en place par la méthode de palpation de l'artère. Dans les situations difficiles (pédiatrie, état de choc, artériopathie, ponctions multiples) le recours aux ultrasons est utile. La technique est fondamentalement la même que celle décrite pour les abords veineux périphériques. L'artère est dans un premier temps localisée selon son petit axe. Si l'opérateur choisit un abord hors du plan, il n'y a pas d'autre manipulation à faire. Pour un abord dans le plan, il faut tourner la sonde de 90° pour visualiser l'artère dans son grand axe. Le Doppler-couleur est une aide appréciable. L'échoguidage permet un abord plus rapide avec un nombre plus faible de ponctions que la palpation, mais dans les 2 groupes le taux de succès est le même [68]. Une étude chez 30 enfants montre un taux de succès plus important de la première ponction sous échoguidage (67 % vs 20 %, un nombre plus faible de tentatives (1,3 vs 2,3) et un taux de succès global plus important (100 % vs 80 %) [69].

Toutes ces études convergent vers une même conclusion ; l'échoguidage est plus performant que la palpation, d'autant plus que le contexte est difficile.

Évaluation hémodynamique par les ultrasons en anesthésie-réanimation

Échocardiographie transthoracique

La présence d'échographes dans les blocs opératoires pour l'ALR ou les voies veineuses conduira les anesthésistes à s'en servir pour « autre chose », par exemple l'identification d'un souffle cardiaque découvert en préopératoire. L'anesthésiste doit parfois trouver ses réponses par lui-même en situation d'urgence. Dans une étude sur 2522 patients, Van Klei et al. [70] détectent un souffle cardiaque chez 106 patients (4,2 %) qui est exploré par échocardiographie. Si 30 % des échocardiographies sont négatives, 70 % révèlent une valvulopathie vraie, dont les plus fréquentes sont les valvulopathies aortiques (39 %) et les insuffisances mitrales dans 24 % des cas.

D'après cette étude, un souffle cardiaque découvert chez un patient de plus de 40 ans témoigne d'une valvulopathie significative [70]. Ainsi, un souffle systolique découvert

chez un patient devant être opéré d'une fracture du fémur est-il le témoin d'une insuffisance mitrale banale ou d'un rétrécissement aortique ? La rachianesthésie est-elle possible ou contre-indiquée ? S'agit-il d'un souffle massif d'insuffisance tricuspide avec une HPAP sévère contre-indiquant le scellement d'une prothèse ? Dans d'autres circonstances ce patient devrait-il bénéficier d'une prophylaxie anti-oslérienne ?
Sans atteindre une précision cardiologique, un anesthésiste disposant d'un échographe avec une sonde cardiaque (5–2 MHz) doit pouvoir apporter un certain nombre d'éléments de réponse dans cette situation. Des connaissances basiques en échocardiographie permettent de faire la différence entre un rétrécissement aortique et une insuffisance mitrale. La mesure d'une pression artérielle pulmonaire systolique supérieure à 70 mm Hg doit faire réfléchir sur scellement de la prothèse. L'échocardiographie réalisée par un anesthésiste dans le cadre de son évaluation préopératoire permet d'apporter une réponse à de nombreux problèmes [71].

Échocardiographie transœsophagienne

Dès 1996, des recommandations ont été formalisées pour préciser et encadrer la pratique de l'échocardiographie transœsophagienne (ETO) [72,73]. L'ETO a largement sa place en périopératoire en dehors de la chirurgie cardiovasculaire. En chirurgie non cardiaque, Denault et al. ont montré que le monitorage périopératoire par ETO chez les patients à risque majeur entraînait dans 60 % des cas, une modification de la décision médicale [74]. L'ETO a induit des modifications thérapeutiques, des modifications sur l'installation des patients ou même de la stratégie chirurgicale. Cependant, l'investissement financier et personnel est important, et bien que l'ETO soit un outil très performant et peu invasif, il ne peut actuellement être demandé à tout anesthésiste de maîtriser cet outil. Ceci n'est pas le cas du Doppler transœsophagien.

Doppler transœsophagien

Le Doppler transœsophagien (DTO), n'apporte aucun renseignement anatomique mais permet d'évaluer l'état hémodynamique d'un patient de façon non invasive.
Le DTO permet de mesurer plusieurs paramètres :

- le débit aortique moyen (ABF Aortic Blood Flow) ;
- le débit cardiaque en continu (étant estimé à partir de l'ABF qui représente 70 % du CO) ;
- la fréquence cardiaque (FC) ;
- le volume d'éjection systolique systole par systole (VES en ml) ;
- le temps d'éjection ventriculaire gauche corrigé en fonction de la fréquence cardiaque (LVETc ou FTc). Les valeurs habituelles du FTc sont de 330 à 400 ms ;
- le pic de vélocité du sang dans l'aorte (PV en cm/s). Il dépend de l'âge : 90–120 cm/s à 20 ans et 5 à 80 cm/s à 80 ans ;
- l'accélération moyenne du sang du début de la systole au pic de vélocité (AM, MA ou Acc cm/s^2). Avec le PV, elle représente un index de contractilité du ventricule gauche.

L'analyse de la morphologie des courbes de vélocimétrie aortique permet une évaluation de la fonction systolique du ventricule gauche, de sa précharge voire de sa post-charge. Une diminution du temps d'éjection ventriculaire corrigé (ETc) suggère une hypovolémie. La vélocité maximale et l'accélération au début de la systole constituent des indices de performance ventriculaire gauche. Enfin, une diminution du temps d'éjection systolique associée à une diminution des indices de performance ventriculaire évoquent une augmentation de la post-charge ventriculaire [75] (*figure 5*).

Outre ces mesures directes, le DTO permet de tracer des courbes de fonction ventriculaire lors d'épreuves de remplissage standardisées.

Figure 5. Représentation schématique des tracés caractéristiques du Doppler transœsophagien.Les courbes grisées représentent le tracé de référence. Les courbes blanches le tracé anormal. (Iconographie PjZ, redessinée d'après CardioQ- Guide de référence rapide. www.deltexmedical.com)

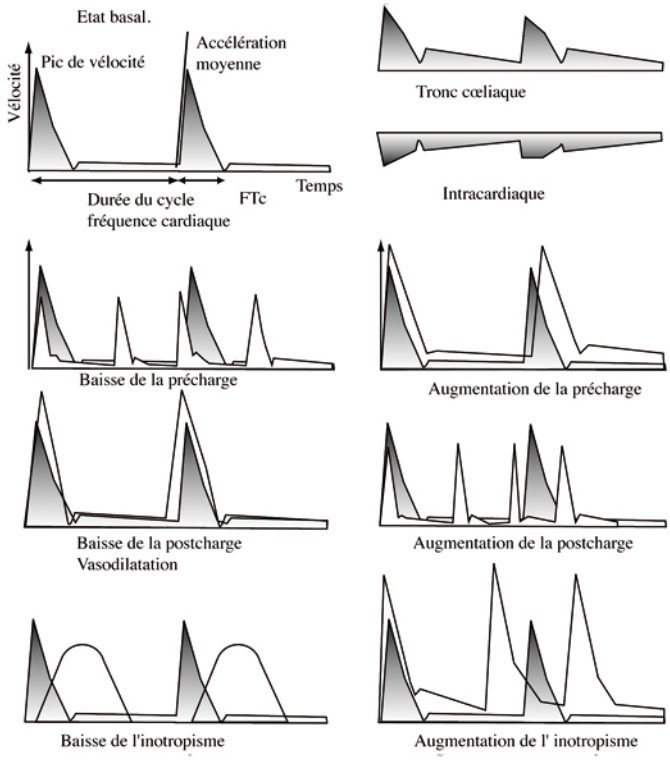

Sinclair et al. [76], dans une situation banale comme la fracture du col du fémur sous anesthésie générale, ont montré dans une étude randomisée que l'optimisation du débit cardiaque guidée par le DTO permettait une meilleure adaptation de la volémie par une expansion volémique plus importante (750 ml de colloïdes en plus), et une diminution de la durée de séjour à l'hôpital. Chez des patients opérés de colectomies gauches, le monitorage par DTO, en comparaison avec la pression veineuse centrale (objectif 12 à 15 cm H_2O), autorise une sortie de l'hôpital plus précoce (1,5 j) et diminue la morbidité postopératoire globale (14,1 vs 45,3 %). Ces résultats confortent ceux qui rapportaient en chirurgie majeure, que l'optimisation hémodynamique par le DTO réduisait la morbidité postopératoire et la durée du séjour hospitalier [77]. Plus que le maintien d'une volémie adaptée, c'est bien l'optimisation hémodynamique qui permet de minorer la morbidité périopératoire.

Les conclusions des revues de la littérature consacrées à l'optimisation hémodynamique en préopératoire sont superposables ; en chirurgie majeure (mais aussi en chirurgie courante comme dans l'étude de Sinclair) l'optimisation hémodynamique par mesure non invasive du débit cardiaque et de la volémie entraine une reprise plus rapide du transit en chirurgie digestive, une diminution des nausées-vomissements postopératoi-

res, une diminution de la morbidité postopératoire et in fine, une diminution de la durée de séjour à l'hôpital [78,79]. L'optimisation hémodynamique, assurer la volémie optimale pour permettre un débit cardiaque adapté pour un transport d'oxygène satisfaisant, est une des responsabilités majeures de l'anesthésiste en peropératoire ; le DTO est actuellement un des moyens les plus performants pour y arriver.

Autres situations

Doppler transcrânien

Le Doppler transcrânien (DTC) évalue le débit sanguin cérébral. La mesure des vélocités systolique (Vs) et diastolique (Vd) et de l'index de pulsatilité [(IP, IP = (Vs – Vd)/Vm ; valeur normale chez l'adulte est 1,0 ± 0,2)] permet d'apprécier l'état des résistances vasculaires intracrâniennes distales et donc d'estimer la pression intracrânienne (*figure 6*). Pour l'artère cérébrale moyenne, la valeur normale de l'IP est proche de 1,0 et celle de la Vd de 40 ± 10 cm/s.

Figure 6. Doppler transcrânien.Tracé normal et représentation schématique de tracés pathologiques. La partie supérieure représente un tracé normal. La partie inférieure illustre les modifications des tracés en fonction de l'augmentation de la pression intracrânienne (PIC) et en fonction des pressions artérielle systolique (Pas) et diastolique (Pad) (Iconographie PjZ).

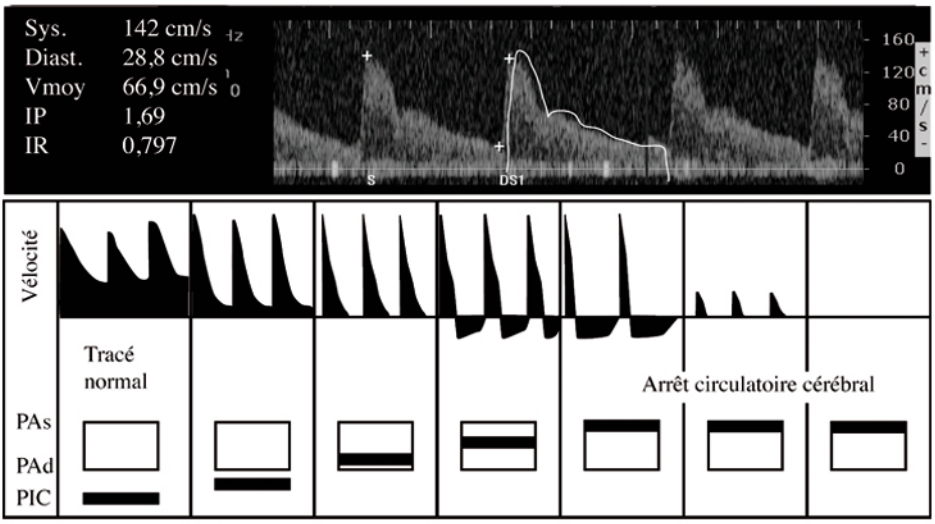

En peropératoire, en l'absence de monitorage invasif de la pression intracrânienne, la surveillance du DTC, permet chez un polytraumatisé, une surveillance facile, répétitive à la demande, au bloc opératoire de la pression intracrânienne (PIC) et de la perfusion cérébrale [80]. La surveillance est réalisable avec une sonde cardiaque, 5–2 MHz. L'association d'un IP supérieur ou égal à 1,4 et d'une Vd inférieure à 20 cm/s sont des indices de gravité.

En anesthésie, le DTC permet le monitorage cérébral lors de la chirurgie carotidienne, évaluant les modifications du débit sanguin cérébral lors du clampage [81]. Bien que la méthode ne soit pas applicable à tous les patients, en raison de difficultés [81] ce monitorage est plus performant que l'oxymétrie cérébrale pour prévoir la nécessité d'un shunt peropératoire. Une baisse de plus de 20 % [82], ou de plus de 50 % [78] de la vélo-

cité moyenne au niveau de l'artère cérébrale moyenne lors de l'épreuve de clampage est un bon indicateur de la nécessité d'un shunt.

Mesure du diamètre de la gaine du nerf optique

Le nerf optique dans sa gaine est visualisé en arrière du globe dans l'orbite. La valeur normale du diamètre de la gaine, 3 mm en arrière du globe, est inférieure à 5 mm [83]. Quand il dépasse 6 mm, il existe une très forte probabilité que la PIC soit supérieure à 20 mm Hg, signant l'existence d'une hypertension intracrânienne (HTIC). Cette mesure est facile à réaliser au bloc opératoire chez un patient en décubitus dorsal, de façon répétitive au cours d'une intervention chirurgicale.
Le Doppler transcrânien et le diamètre de la gaine du nerf optique constituent pour l'anesthésiste, en peropératoire, deux éléments de surveillance de la pression intracrânienne chez le patient à risque d'HTIC en l'absence de mesure directe de la PIC.

Exploration de la vessie

La dysfonction vésicale est une complication fréquente de l'anesthésie médullaire ou générale [84-86]. Le risque est celui de la surdistension vésicale et d'altération prolongée ou définitive du détrusor en diminuant sa contractilité. Le sondage évacuateur ne doit être proposé qu'en l'absence de miction malgré une vessie en réplétion.
La vessie est facilement visualisée en échographie. Les « bladderscan » calculent instantanément le volume vésical, avec une erreur de l'ordre de 5 %. Mais, n'importe quel échographe avec une sonde cardiaque permet de visualiser la vessie. Le calcul du volume urinaire n'est pas automatique dans ce cas. L'assimilation de la vessie à une sphère permet une approximation du volume vésical par excès. Un volume urinaire proche de 500 ml, valeur seuil, est atteint quand le grand axe de la vessie est de 10 cm.
L'échographie vésicale réalisée en SSPI permet de détecter les patients à risque de surdistension vésicale pour leur proposer éventuellement un sondage évacuateur, sans sondage inutile pour ceux qui n'en pas besoin. Les facteurs de risque de dysfonction vésicale postopératoire sont l'âge supérieur à 50 ans, un remplissage peropératoire supérieur à 750 ml, un volume vésical supérieur à 270 ml à l'arrivée en SSPI et la rachianesthésie d'autant que des morphiniques ont été utilisés comme adjuvants [84,87,88].
En anesthésie ambulatoire, l'évaluation du volume urinaire avant la sortie définitive est recommandée [81,86]. Chez des patients ambulatoires après une anesthésie médullaire avec des agents de courte durée, un volume urinaire inférieur à 400 ml au moment de la sortie n'a jamais justifié de réadmission [89]. L'évaluation du volume urinaire devrait être fréquente avant la sortie de la SSPI, pour ne pas dire systématique après une rachianesthésie ou en ambulatoire.

Échographie pleuropulmonaire

La sémiologie échographique pleuropulmonaire a été décrite par Daniel Lichtenstein [90,91]. Elle se limite à quelques signes dont la visualisation sur un écran est facile dans la majorité des cas. Une sonde de 5 MHz suffit dans tous les cas ; elle sera positionnée entre deux côtes. Le Doppler est inutile en règle générale. L'échographie permet le diagnostic de la majorité des pathologies pleuropulmonaires.
L'apparition d'une anomalie ventilatoire ou respiratoire est une éventualité non exceptionnelle en anesthésie. L'existence d'un épanchement liquidien ou gazeux est aisément mise en évidence. La recherche d'un éventuel pneumothorax après la mise en place

d'une voie veineuse centrale est facilitée. L'intubation sélective droite est diagnostiquée par mise en évidence d'une immobilité de la coupole diaphragmatique gauche, alors que la coupole droite est le siège de mouvements excessifs, d'amplitude supérieure à 15–20 mm. Le poumon gauche n'étant pas ventilé, le glissement pleural est aboli.

En SSPI, toute insuffisance respiratoire aiguë bénéficierait d'une échographie pleuropulmonaire. L'existence d'un syndrome alvéolaire évoque un œdème pulmonaire, cardiogénique ou lésionnel en fonction du contexte. L'échographie pleuropulmonaire constitue une aide considérable au stéthoscope de l'anesthésiste.

Échographie et intubation

Le contrôle de la position de la sonde d'intubation fait appel à des moyens directs (visualisation du passage entre les cordes vocales) ou des moyens indirects (auscultation et capnographie). Dans certaines situations et particulièrement chez l'enfant, la certitude du placement adéquat de la sonde n'est pas facile. Dans une étude chez 30 enfants (âge moyen 48 mois) la position de la sonde a été facilement identifiée ; un cas d'intubation œsophagienne a été aussi immédiatement identifié, la sonde étant visualisée en arrière et à gauche de la trachée [92]. Dans une étude où l'intubation était, au hasard et volontairement, trachéale ou œsophagienne, la position de la sonde a pu être précisée par l'échographie avec une sensibilité de 100 % et une spécificité de 100 % [93]. L'échographie permet aussi de mesurer le diamètre interne de la trachée pour déterminer la taille des sondes à double lumière pour intubations sélectives.

Si l'échographie n'est pas le moyen optimal pour préciser la position de la sonde d'intubation, elle peut apporter une aide appréciable dans quelques situations particulières ou difficiles.

Figure 7. Échographie gastrique montrant un « estomac plein » avec la présence de particules alimentaires en suspension 8 h après un repas et 5 h après une chute ayant entraîné une fracture ouverte de jambe. La sonde abdominale est placée transversalement sous la xiphoïde. Le temps d'acquisition de l'image est inférieur à 20 s (Iconographie PjZ).

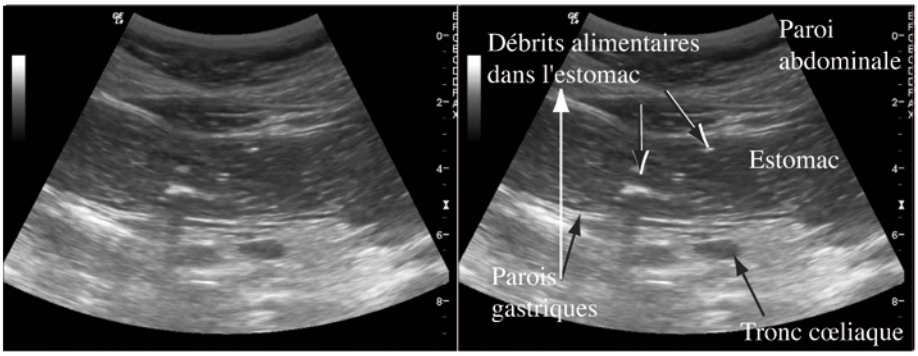

Échographie et vacuité gastrique

L'échographie permet d'évaluer la vacuité de l'estomac et peut se révéler une aide précieuse pour l'anesthésiste. La sonde abdominale (5 MHz) est placée sous la xiphoïde. La présence de liquide ou d'aliments est facilement mise en évidence, particulièrement chez la parturiente (*figure 7*) [94]. Si l'habitude de l'ALR et de l'induction en séquence

rapide est ancrée en obstétrique, cela n'est pas le cas dans d'autres domaines de l'anesthésie. Des travaux en cours confirmeront l'intérêt de l'échographie gastrique dans l'évaluation de la vacuité de l'estomac avant une anesthésie [95].
L'apprentissage facile de la technique facilitera sa diffusion dans les blocs opératoires, pour une meilleure prise en charge des patients à risque.

Caractéristiques techniques d'un échographe pour l'anesthésie

Le choix d'un échographe pour l'anesthésie doit répondre à une question fondamentale. Que veut-on faire avec ?
Si l'ALR périphérique est la seule motivation, un système simple, portable sur chariot et une batterie sont suffisants avec une ou deux sondes (linéaire 13-6 et courbe 7-5). Si un usage pédiatrique est envisagé, une sonde de petite taille type « crosse de hockey » est souvent utile. Un tel système permettra aussi les abords vasculaires. Il devrait être suffisant dans la majorité des cas. La technologie multifaisceaux (multibeam ou crossbeam) est souhaitable tant elle améliore la qualité des images. Un Doppler couleur est indispensable
Si la demande de l'équipe est plus large (échographie cardiaque transthoracique, ETO, Doppler transcrânien) des systèmes plus performants et plus onéreux sont nécessaires. Une sonde cardiaque (2–5 Mhz) sera utile et une sonde d'ETO doit être discutée. Dans une équipe qui envisage l'acquisition de plusieurs systèmes (même sur quelques années) il est fondamental de privilégier les marques qui permettent d'utiliser toutes les sondes sur tous les échographes, une sonde d'ETO peut être partagée entre l'anesthésie et la réanimation, même si les modèles ne sont pas les mêmes.
Il est évident que la formation des opérateurs est aussi un élément important du choix. La présence dans l'équipe de potentialités en échocardiographie doit conduire à considérer un système performant dans ce domaine.
Enfin, un système robuste et facile à déplacer, équipé de sondes peu fragiles, et doté d'une interface utilisateur intuitive et conviviale permettant simplement les mesures et les annotations, autorisant le stockage, l'impression et la récupération des images sur une clé USB ou un disque dur externe sera apprécié.

Formation et enseignement

La période des pionniers étant révolue, des centaines d'articles ayant été publiés, les premiers ouvrages de référence ayant été publiés, il est temps de penser formation et enseignement. Les moyens de la formation (congrès, séminaires, Internet, DVD et livres) ne manquent pas à ce jour ; seules les opportunités pour certains et la volonté pour d'autres font défaut.
L'indispensable apprentissage doit intégrer plusieurs aspects : le retour aux livres d'anesthésie locorégionale et d'anatomie est indispensable. Connaître les bases de la physique des ultrasons n'est pas inutile. L'apprentissage de la technique de ponction est nécessaire. Cette étape n'est pas la plus facile, car elle impose de travailler « sans voir ses mains » et « d'imaginer ce qu'elles font à travers un écran » ce qui n'est pas dans les habitudes des anesthésistes [96]. Sites et al. [97] dans une étude avec des internes débutants avaient notés les erreurs les plus fréquentes. La non-visualisation de l'aiguille au cours de sa progression, la préparation inadéquate, le mauvais positionnement de la cible sur l'écran, les mouvements involontaires de la sonde, les manipulations de l'aiguille de la mauvaise main, regarder ses mains et pas l'écran et mauvaise ergonomie

sont les 7 erreurs les plus fréquentes. De là, 5 critères de technicité inadaptée ont été déduits comme :

- l'incapacité à reconnaître la mauvaise distribution de l'AL ;
- l'incapacité à reconnaître la position intramusculaire de l'extrémité de l'aiguille avant l'injection ;
- la fatigue ;
- l'erreur de latéralisation ;
- un point de ponction inadapté à la technique.

Cette étude montre sur quels champs doit porter l'enseignement pratique de l'échoguidage, que se soit pour l'ALR ou les abords vasculaires. Enfin, elle montre aussi que la fréquence des erreurs diminue avec le nombre de blocs réalisés (*figure 8*).

Figure 8. Diminution du nombre total d'erreurs réalisées au cours d'un bloc échoguidé, par des internes en formation en fonction du nombre de blocs réalisés. Redessiné d'après Sites et al. (Iconographie PjZ).

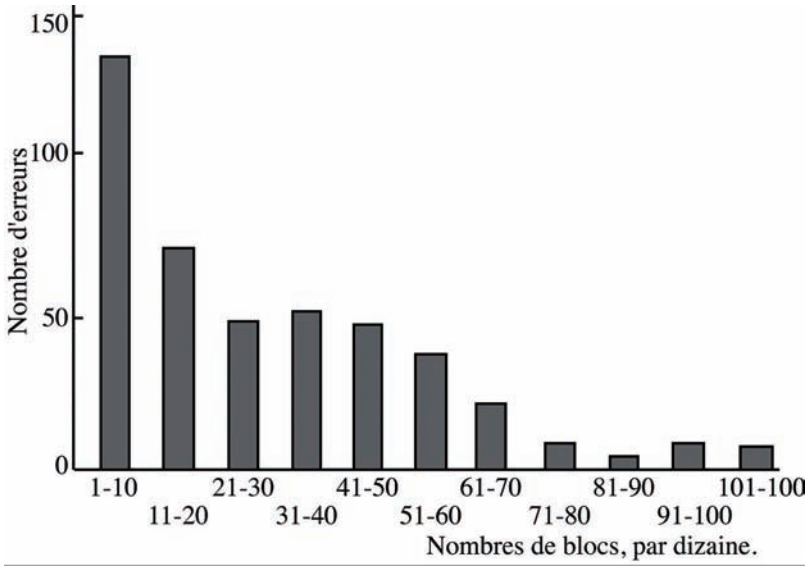

Conclusion

L'échographie est devenue indispensable à la pratique quotidienne de l'anesthésie. En effet, un outil qui sait voir les nerfs, la vessie, le cœur, les veines, les artères, le débit cardiaque, la pression intracrânienne, la plèvre etc., ne peut être qu'indispensable à l'anesthésie moderne. L'anesthésie est dans une période de transition entre les techniques « à l'aveugle » et la « vidéoanesthésie » comme la vidéolaryngoscopie, et l'ALR ou les abords veineux centraux échoguidés. Un effort considérable doit être réalisé, il doit s'articuler autour de 3 axes :

- faire comprendre à notre environnement (collègues des autres spécialités – mais aussi de notre spécialité –, organismes payeurs) de l'indispensabilité de l'échographie en anesthésie ;
- mettre au point un cursus d'enseignement théorique et pratique dans le cadre de l'enseignement obligatoire et « normal » de la spécialité ;

- nous former nous-mêmes à utiliser cet outil qui est déjà souvent disponible dans les blocs opératoires, pour assurer dans les meilleures conditions de sécurité et d'efficacité, la meilleure qualité des soins aux patients dans la période périopératoire. Il n'y pas d'alternative et le retard est déjà important.

Références

1 Aldrich JE. Basic physics of ultrasound imaging. Crit Care Med. 2007 ; 35 (5 Suppl) : S131-7.
2 Petit JS, Malinovski JM. Principes physiques de l'imagerie ultrasonore. Prat Anesth Réanim 2007 ; 11 : 352-7.
3 Sites BD, Brull R, Chan VW et al. Artifacts and pitfall errors associated with ultrasound-guided regional anesthesia. Part I : understanding the basic principles of ultrasound physics and machine operations. Reg Anesth Pain Med 2007 ; 32 : 412-8.
4 Dhir S, Ganapathy S. Use of ultrasound guidance and contrast enhancement : a study of continuous infraclavicular brachial plexus approach. Acta Anaesthesiol Scand 2008 ; 52 : 338-42.
5 Sites BD, Brull R, Chan VW et al. Artifacts and pitfall errors associated with ultrasound-guided regional anesthesia. Part II : a pictorial approach to understanding and avoidance. Reg Anesth Pain Med 2007 ; 32 : 419-33.
6 Maecken T, Zentz M, Grau T. Ultrasound characteristics of needles for regional anesthesia. Reg Anesth Pain Med 2007 ; 32 : 440-7.
7 La Grange P, Foster PA, Pretorius LK. Application of the Doppler ultrasound bloodflow detector in supraclavicular brachial plexus block. Br J Anaesth 1978 ; 50 : 965-7.
8 Kapral S, Krafft P, Eibenberger K, Fitzgerald R, Gosch M, Weinstabl C. Ultrasound-guided supraclavicular approach for regional anesthesia of the brachial plexus. Anesth Analg 1994 ; 78 : 507-13.
9 Delaunay L, Plantet F, Jochum D. Échographie et anesthésie locorégionale. Ann Fr Anesth Réanim 2009 ; 28 : 140-60.
10 Williams SR, Chouinard P, Arcand G, Harris P, Ruel M, Boudreault D, Girard F. Ultrasound guidance speeds execution and improves the quality of supraclavicular block. Anesth Analg 2003 ; 97 : 1518-23.
11 Perlas A, Lobo G, Lo N, Brull R, Chan VW, Karkhanis R. Ultrasound-guided supraclavicular block : outcome of 510 consecutive cases. Reg Anesth Pain Med 2009 ; 34 : 171-6.
12 Chan VW, Nova H, Abbas S, McCartney CJ, Perlas A, Xu DQ. Ultrasound examination and localization of the sciatic nerve : a volunteer study. Anesthesiology 2006 ; 104 : 309-14
13 van Geffen GJ, Gielen M. Ultrasound-guided subgluteal sciatic nerve blocks with stimulating catheters in children : a descriptive study. Anesth Analg 2006 ; 103 : 328-33.
14 Orebaugh SL, Williams BA, Kentor ml. Ultrasound guidance with nerve stimulation reduces the time necessary for resident peripheral nerve blockade. Reg Anesth Pain Med 2007 ; 32 : 448-454.
15 van Geffen GJ, McCartney CJ, Gielen M, Chan VW. Ultrasound as the only nerve localization technique for peripheral nerve block. J Clin Anesth 2007 ; 19 : 381-385.
16 Sinha SK, Abrams JH, Weller RS. Ultrasound-guided interscalene needle placement produces successful anesthesia regardless of motor stimulation above or below 0.5 mA. Anesth Analg 2007 ; 105 : 848-52.
17 Beach ML, Sites BD, Gallagher JD. Use of a nerve stimulator does not improve the efficacy of ultrasound-guided supraclavicular nerve blocks. J Clin Anesth 2006 ; 18 : 580-4.
18 Minville V, Zetlaoui PJ, Fessenmeyer C, Benhamou D. Ultrasound guidance for difficult lateral popliteal catheter insertion in a patient with peripheral vascular disease. Reg Anesth Pain Med 2004 ; 29 : 368-70.
19 Perlas A, Niazi A, McCartney C, Chan V, Xu D, Abbas S. The sensitivity of motor response to nerve stimulation and paresthesia for nerve localization as evaluated by ultrasound. Reg Anesth Pain Med 2006 ; 31 : 445-450.
20 Liu SS, Ngeow JE, Yadeau JT. Ultrasound-guided regional anesthesia and analgesia : a qualitative systematic review. Reg Anesth Pain Med 2009 ; 34 : 47-59
21 Casati A, Baciarello M, Di Cianni S, et al. Effects of ultrasound guidance on the minimum effective anaesthetic volume required to block the femoral nerve. Br J Anaesth 2007 ; 98 : 823-7.
22 Willschke H, Bosenberg A, Marhofer P, et al. Ultrasonographic-guided ilioinguinal/iliohypogastric nerve block in pediatric anesthesia : what is the optimal volume ? Anesth Analg 2006 ; 102 : 1680-1684.
23 Casati A, Danelli G, Baciarello M, et al. A prospective, randomized comparison between ultrasound andnerve stimulation guidance for multiple injection axillary brachial plexusblock. Anesthesiology 2007 ; 106 : 992-6.
24 Chan VW, Perlas A, McCartney CJ, Brull R, Xu D, Abbas S. Ultrasound guidance improves success rate of axillary brachial plexus block. Can J Anaesth 2007 ; 54 : 176-82.
25 Marhofer P, Schrogendorfer K, Koinig H, Kapral S, Weinstabl C, Mayer N. Ultrasonographic guidance improves sensory block and onset time of three-in-one blocks. Anesth Analg 1997 ; 85 : 854-7.

26 Sites BD, Beach ml, Spence BC, Wiley CW, Shiffrin J, Hartman GS, Gallagehr JD. Ultrasound guidance improves the success rate of a perivascularaxillary plexus block. Acta Anaesthesiol Scand 2006 ; 50 : 678-84.
27 Sites BD, Gallagher J, Sparks M. Ultrasound-guided popliteal block demonstrates an atypical motor response to nerve stimulation in 2 patients with diabetes mellitus. Reg Anesth Pain Med 2003 ; 28 : 479-82.
28 van Geffen GJ, Bruhn J, Gielen MJ, Scheffer GJ. Pain relief in amputee patients by ultrasound-guided nerve blocks. Eur J Anaesthesiol 2008 ; 25 : 424-5.
29 Chantzi C, Saranteas T, Zogogiannis J, Alevizou N, Dimitriou V. Ultrasound examination of the sciatic nerve at the anterior thigh in obese patients. Acta Anaesthesiol Scand 2007 ; 51 : 132
30 Zetlaoui PJ, Labbe JP, Benhamou D. Ultrasound guidance for axillary plexus block does not prevent intravascular injection. Anesthesiology 2008 ; 108 : 761.
31 Loubert C, Williams SR, Hélie F, Arcand G. Complication during ultrasound-guided regional block : accidental intravascular injection of local anesthetic. Anesthesiology 2008 ; 108 : 759-60.
32 Bigeleisen PE. Nerve puncture and apparent intraneural injection during ultrasound-guided axillary block does not invariably result in neurologic injury. Anesthesiology 2006 ; 105 : 779-83.
33 Schafhalter-Zoppoth I, Zeitz ID, Gray AT. Inadvertent femoral nerve impalement and intraneural injection visualized by ultrasound. Anesth Analg 2004 ; 99 : 627-8.
34 Zetlaoui PJ, Labbe J-P, Benhamou D. Ultrasound guidance for axillary plexus block does not prevent intravascular injection [letter]. Anesthesiology 2009 ; 109 : 144-5.
35 Bloc S, Ecoffey C, Dhonneur G. Controlling needle tip progression during ultrasound-guided regional anesthesia using the hydrolocalization technique. Reg Anesth Pain Med 2008 ; 33 : 382-3.
36 Hadzic A, Sala-Blanch X, Xu D. Ultrasound guidance may reduce but not eliminate complications of peripheral nerve blocks. Anesthesiology 2008 ; 108 : 557-558.
37 Tsui B, Dillane D, Pillay J, Walji A. Ultrasound imaging in cadavers : training in imaging for regional blockade at the trunk. Can J Anaesth 2008 ; 55 : 105-11.
38 Furness G, Reilly MP, Kuchi S. An evaluation of ultrasound. Imaging for identification of lumbar intervertebral level. Anaesthesia 2002 ; 57 : 277-80.
39 Schlotterbeck H, Schaeffer R, Dow WA, Touret Y, Bailey S, Diemunsch P. Ultrasonographic control of the puncture level for lumbar neuraxial block in obstetric anaesthesia. Br J Anaesth 2008 ; 100 : 230-4.
40 Grau T, Leipold RW, Conradi R, Martin E, Motsch J. Efficacy of ultrasound imaging in obstetric epidural anesthesia. J Clin Anesth 2002 ; 14 : 169-75.
41 Arzola C, Davies S, Rofaeel A, Carvalho JC. Ultrasound using the transverse approach to the lumbar spine provides reliable landmarks for labor epidurals. Anesth Analg 2007 ; 104 : 1188-92.
42 Grau T, Leipold RW, Horter J, Conradi R, Martin EO, Motsch J. Paramedian access to the epidural space : the optimum window for ultrasound imaging. J Clin Anesth 2001 ; 13 : 213-7.
43 Kil HK, Cho JE, Kim WO, Koo BN, Han SW, Kim JY. Prepuncture ultrasound-measured distance : an accurate reflection of epidural depth in infants and small children. Reg Anesth Pain Med 2007 ; 32 : 102-106
44 Pusch F, Wildling E, Klimscha W, Weinstabl C. Sonographic measurement of needle insertion depth in paravertebral blocks in women. Br J Anaesth 2000 ; 85 : 841.
45 Hara K, Sakura S, Nomura T, Saito Y. Ultrasound guided thoracic paravertebral block in breast surgery. Anaesthesia 2009 ; 64 : 223.
46 Karmakar MK, Ho AM-H, Li X, Kwok WH, Tsang K, Ngan Kee WD. Ultrasound-guided lumbar plexus block through the acoustic window of the lumbar ultrasound trident. Br J Anaesth 2008 ; 100 : 533–7.
47 Grau T, Bartusseck E, Conradi R, Martin E, Motsch J. Ultrasound imaging improves learning curves in obstetric epidural anesthesia : a preliminary study. Can J Anaesth 2003 ; 50 : 1047-50.
48 Dolan J, Williams A, Murney E, Smith M, Kenny GN. Ultrasound guided fascia iliaca block : a comparison with the loss of resistance technique. Reg Anesth Pain Med 2008 ; 33 : 526-31
49 Willschke H, Marhofer P, Bosenberg A, et al. Ultrasonography for ilioinguinal/iliohypogastric nerve blocks in children. Br J Anaesth 2005 ; 95 : 226-230.
50 O'Donnell BD, McDonnell JG, McShane AJ. The transversus abdominis plane (TAP) block in open retropubic prostatectomy. Reg Anesth Pain Med 2006 ; 31 : 91.
51 McDonnell JG, O'Donnell B, Curley G, Heffernan A, Power C, Laffey JG. The analgesic efficacy of transversus abdominis plane block after abdominal surgery : a prospective randomized controlled trial. Anesth Analg 2007 ; 104 : 193-7.
52 Walter EJ, Smith P, Albertyn R, Uncles DR. Ultrasound imaging for transversus abdominis blocks. Anaesthesia 2008 ; 63 : 211.
53 Carney J, McDonnell JG, Ochana A, Bhinder R, Laffey JG. The transversus abdominis plane block provides effective postoperative analgesia in patients undergoing total abdominal hysterectomy. Anesth Analg 2008 ; 107 : 2056-60.

54 Gucev G, Yasui GM, Chang TY, Lee J. Bilateral ultrasound-guided continuous ilioinguinal-iliohypogastric block for pain relief after cesarean delivery. Anesth Analg 2008 ; 106 : 1220-2.
55 Suresh S, Chan VW. Ultrasound guided transversus abdominis plane block in infants, children and adolescents : a simple procedural guidance for their performance. Paediatr Anaesth 2009 ; 19 : 296-9.
56 Gofeld M. Ultrasonography in pain medicine : a critical review. Pain Pract 2008 ; 8 : 226-40.
57 Hind D, Calvert N, McWilliams R, Davidson A, Paisley S, Beverley C, Thomas S. Ultrasonic locating devices for central venous cannulation : meta-analysis. BMJ 2003 ; 327 : 361
58 Gordon AC, Saliken JC, Johns D, Owen R, Gray RR. US-guided puncture of the internal jugular vein : complications and anatomic considerations. J Vasc Interv Radiol 1998 ; 9 : 333-8
59 Feller-Kopman D. Ultrasound-guided internal jugular access : a proposed standardized approach and implications for training and practice. Chest 2007 ; 132 : 302-9
60 Pirotte T, Veyckemans F. Ultrasound-guided subclavian vein cannulation in infants and children : a novel approach. Br J Anaesth 2007 ; 98 : 509-14
61 Troianos CA, Kuwik RJ, Pasqual JR, Lim AJ, Odasso DP. Internal jugular vein and carotid artery anatomic relation as determined by ultrasonography. Anesthesiology 1996 ; 85 : 43-8.
62 Pittet D, Tarara D, Wenzel RP. Nosocomial bloodstream infection in critically ill patients : excess length of stay, extra costs, and attributable mortality. J Am Med Assoc 1994 ; 271 : 1598-601.
63 Calvert N, Hind D, McWilliams R, Davidson A, Beverley CA, Thomas SM. Ultrasound for central venous cannulation : economic evaluation of cost-effectiveness. Anaesthesia 2004 ; 59 : 1116-20.
64 National Institute for Clinical Excellence. Guidance on the use of ultrasound locating devices for placing central venous catheters. Technology Appraisal Guidance No. 49, September 2002. http : // www.nice.org.uk
65 Laksiri L, Dahyot-Fizelier C, Mimoz O. Mise en place des cathéters veineux centraux : un modèle de démarche qualité. Prat Anesth Réanim 2008 ; 6 : 435-9
66 Sandhu NP, Sidhu DS. Mid-arm approach to basilic and cephalic vein cannulation using ultrasound guidance. Br J Anaesth 2004 ; 93 : 292-4.
67 Stone BA. Ultrasound guidance for peripheral venous access : a simplified seldinger technique. Anesthesiology 2007 ; 106 : 195.
68 Levin PD, Sheinin O, Gozal Y. Use of ultrasound guidance in the insertion of radial artery catheters. Crit Care Med 2003 ; 31 : 481-484.
69 Schwemmer U, Arzet H, Trautner H, et al. Ultrasound-guided arterial cannulation in infants improves success rate. Eur J Anaesthesiol 2006 ; 23 : 476-480.
70 van Klei WA, Kalkman CJ, Tolsma M, Rutten CL, Moons kg. Pre-operative detection of valvular heart disease by anaesthetists. Anaesthesia 2006 ; 61 : 127-32.
71 O'Halloran TD, Kannam JP. Preoperative transthoracic echocardiography : when is it useful ? Int Anesthesiol Clin 2008 ; 46 : 1-10.
72 Practice guidelines for perioperative transesophageal echocardiography. A report by the American Society of Anesthesiologists and the Society of Cardiovascular Anesthesiologists Task Force on Transesophageal Echocardiography. Anesthesiology 1996 ; 84 : 986-1006.
73 Vignon P, Gueret P. Formation des réanimateurs à l'échographie cardiaque. Ann Fr Anesth Réanim 2004 ; 13 : 126-30.
74 Denault AY, Couture P, McKenty S et al. Perioperative use of transesophageal echocardiography by anesthesiologists : impact in noncardiac surgery and in the intensive care unit. Can J Anaesth 2002 ; 49 : 287-93.
75 Cholley B. Monitorage du débit cardiaque par le Doppler œsophagien : principe, intérêt et limites. Réanimation 2002 ; 11 : 132-7.
76 Sinclair S, James S, Singer M. Intraoperative intravascular volume optimisation and length of hospital stay after repair of proximal femoral fracture : randomised controlled trial. BMJ 1997 ; 315 : 909-12.
77 Gan TJ, Soppitt A, Maroof M, el-Moalem H, Robertson KM, Moretti E, Dwane P, Glass PS. Goal-directed intraoperative fluid administration reduces length of hospital stay after major surgery. Anesthesiology 2002 ; 97 : 820-6.
78 Grocott MP, Mythen MG, Gan TJ. Perioperative fluid management and clinical outcomes in adults. Anesth Analg 2005 ; 100 : 1093-106.
79 Phan TD, Ismail H, Heriot AG, Ho KM. Improving perioperative outcomes : fluid optimization with the esophageal Doppler monitor, a metaanalysis and review.J Am Coll Surg 2008 ; 207 : 935-41.
80 Geeraerts T, Ract C, J. Duranteau Vigué B. Le doppler transcrânien en neurochirurgie. Neurochirurgie 2008 ; 54 : 731-738
81 Moritz S, Kasprzak P, Arlt M, Taeger K, Metz C. Accuracy of cerebral monitoring in detecting cerebral ischemia during carotid endarterectomy : a comparison of transcranial Doppler sonography, near-infra-

red spectroscopy, stump pressure, and somatosensory evoked potentials. Anesthesiology 2007 ; 107 : 563-9

82 Grubhofer G, Plöchl W, Skolka M, Czerny M, Ehrlich M, Lassnigg A. Comparing Doppler ultrasonography and cerebral oximetry as indicators for shunting in carotid endarterectomy. Anesth Analg 2000 ; 91 : 1339-44.

83 Geeraerts T, Launey Y, Martin L, Pottecher J, Vigué B, Duranteau J, Benhamou D. Ultrasonography of the optic nerve sheath may be useful for detecting raised intracranial pressure after severe brain injury. Intensive Care Med 2007 ; 33 : 1704-11.

84 Baldini G, Bagry H, Aprikian A, Carli F. Postoperative Urinary Retention : Anesthetic and Perioperative Considerations. Anesthesiology 2009 ; 110 : 1139-57.

85 Pertek JP, Haberer JP. Effets de l'anesthésie sur la miction et la rétention aigüe d'urine postopératoire. Ann Fr Anesth Réanim 1995 ; 14 : 340-51.

86 Kamphuis ET, Ionescu TI, Kuipers PW, de Gier J, van Venrooij GE, Boon TA. Recovery of storage and emptying functions of the urinary bladder after spinal anesthesia with lidocaine and with bupivacaine in men. Anesthesiology 1998 ; 88 : 310-6

87 Keita H, Diouf E, Tubach F, Brouwer T, Dahmani S, Mantz J, Desmonts J-M. Predictive factors of early postoperative urinary retention in the postanetshesia care unit. Anesth Analg 2005 ; 101 : 592-6.

88 Kuipers PW, Kamphuis ET, van Venrooij GE, van Roy JP, Ionescu TI, Knape JT, Kalkman CJ. Intrathecal opioids and lower urinary tract function : a urodynamic evaluation. Anesthesiology 2004 ; 100 : 2073-8.

89 Mulroy MF, Salinas FV, Larkin KL, Polissar NL. Ambulatory surgery patients may be discharged before voiding after short-acting spinal and epidural anesthesia. Anesthesiology 2002 ; 97 : 315-9.

90 Lichtenstein D. L'échographie générale en réanimation. 2e ed. Springer-Verlag ed, Paris 2002.

91 Lichtenstein DA, Mezière GA. Relevance of lung ultrasound in the diagnosis of acute respiratory failure : the BLUE protocol. Chest 2008 ; 134 : 117-25.

92 Marciniak B, Fayoux P, Hébrard A, Krivosic-Horber R, Engelhardt T, Bissonnette B. Airway management in children : ultrasonography assessment of tracheal intubation in real time ? Anesth Analg 2009 ; 108 : 461-5.

93 Werner SL, Smith CE, Goldstein JR, Jones RA, Cydulka RK. Pilot study to evaluate the accuracy of ultrasonography in confirming endotracheal tube placement. Ann Emerg Med 2007 ; 49 : 75-80.

94 Carp H, Jayaram A, Stoll M. Ultrasound examination of the stomach contents of parturients. Anesth Analg 1992 ; 74 : 683-7.

95 Bouvet L, Miquel A, Boselli E, Chassard D, Benhamou D. Diagnosis of gastric vacuity using a standardized ultrasonographic measurement of the antral area. Anesthesiology ASA 2008, A71.

96 Sites BD, Gallagher JD, Cravero J, Lundberg J, Blike G. The learning curve associated with a simulated ultrasound-guided interventional task by inexperienced anesthesia residents. Reg Anesth Pain Med 2004 ; 29 : 544-8.

97 Sites BD, Spence BC, Gallagher JD, Wiley CW, Bertrand ml, Blike GT. Characterizing novice behavior associated with learning ultrasound-guided peripheral regional anesthesia. Reg Anesth Pain Med 2007 ; 32 : 107-15.