52e congrès national d'anesthésie et de réanimation
Evaluation et traitement de la douleur
© 2010 Sfar. Tous droits réservés.

Neuropathies et blocs nerveux périphériques

X. Capdevila, C. Dadure, O. Choquet

Département d'Anesthésie et Réanimation, Hôpital Lapeyronie, CHU Montpellier,375 avenue du Doyen Gaston Giraud, 34295 Montpellier cedex 5

x-capdevila@chu-montpellier.fr

POINTS ESSENTIELS

- Le risque de neuropathie associée à la pratique des blocs nerveux périphériques est au centre des préoccupations de l'anesthésiste- réanimateur.
- Les incidences de neuropathie après bloc interscalénique, axillaire et fémoral sont respectivement de 2,84 pour 100, 1.48 pour 100, et 0,34 pour 100.
- L'utilisation de l'échographie ne semble pas diminuer de façon sensible l'incidence des complications neurologiques retrouvées.
- Le mécanisme lésionnel dépend de trois grandes catégories: la déchirure résultant d'une rupture partielle ou totale, l'étirement lors les nerfs sont mis en position non physiologique ou l'hyperpression.
- Pour provoquer des blessures neurologiques définitives, l'injection doit être intrafasciculaire ; les injections extra-fasciculaires de la même substance ne causent habituellement pas de lésion nerveuse
- La douleur à l'injection ou la sensation d'une hyperpression ne sont pas des éléments déterminants dans la limitation du risque d'injection intraneurale.
- Les études récentes suggèrent l'obtention d'une intensité minimale de stimulation entre 0,2-0,5 mA pour 100 ms pour limiter le risque de passage intraneural.
- L'échographie, chez les patients échogènes, permet théoriquement de discerner le nerf, de regarder l'aiguille s'en approcher, le toucher, le pousser, et « éventuellement » le pénétrer.

INTRODUCTION

Les blocs nerveux périphériques sont d'utilisation clinique quotidienne. Le risque de neuropathie associée à cette pratique est au centre des préoccupations pour l'anesthésiste- réanimateur. De nouvelles données histopathologiques et l'utilisation de nouvelles techniques comme l'échographie permettent de mieux comprendre les raisons qui concourent à ces lésions.

ESTIMATION DE L'INCIDENCE DES COMPLICATIONS

Bien qu'il existe relativement peu de rapports publiés sur les lésions nerveuses liées à l'utilisation de blocs nerveux périphériques (BNP), il est probable que l'incidence souvent citée (0,4 %) [1] [2] de neuropathies graves, soit sous-estimée en raison de la sous-déclaration. En France, le collectif SOS ALR a sollicité les 8 150 anesthésistes français dont 487 répondu et répertoriés entre autres, 50.223 BNP après lesquels 12 complications ont été rapportées dont 9 avec neurostimulation [3]. Une revue systématique récente a analysé 32 études publiées de 1995 à 2005 évaluant les complications neurologiques de l'ALR [4]. Pour les BNP, l'incidence de neuropathie après bloc interscalénique, axillaire et fémoral était de 2.84 pour 100 (95% CI 1,33-5,98 pour 100), 1,48:100 (95% CI: 0,52-4,11: pour 100), et 0,34:100 (95% CI: 0,04-2,81 pour 100), respectivement. Une seule atteinte neurologique permanente était observée pour 16 études portant sur les BNP. Les auteurs concluaient que l'incidence de neuropathie était de 3 pour 100 après BNP mais que les complications permanentes étaient peu fréquentes. En pratique, il est utile de garder à l'esprit qu'une complication neurologique est toujours possible. Au total, les BNP sont associés à la plus forte incidence de toxicité systémique (7,5 pour 10000) mais à la plus faible incidence de lésions neurologiques permanentes. Sur un plan statistique, les complications neurologiques découvertes dans le postopératoire surviennent beaucoup plus fréquemment du fait de causes chirurgicales ou positionnelles que du fait de l'anesthésie locorégionale associée. A titre d'exemple, pour 1 614 blocs axillaires réalisés chez 607 patients, 62 lésions nerveuses ont été détectées, 7 (11,3 %) étaient imputables à l'anesthésie et 55 (88,7%) à la chirurgie [5]. Chez 660 patients opérés d'une chirurgie de l'épaule sous bloc interscalénique, 58 atteintes neurologiques ont été mises à jour. Les symptômes étaient essentiellement d'ordre sensitif sauf pour deux patients ; 31 lésions étaient en rapport avec le bloc interscalénique. Les atteintes étaient spontanément résolutives en 4 (2-16) semaines, exceptées pour les deux patients ayant une atteinte motrice [6]. A l'heure actuelle, et en l'absence d'études comparatives sur ce sujet qui sont peu probables dans l'avenir, l'utilisation de l'échographie ne semble pas diminuer de façon sensible l'incidence des complications neurologiques retrouvées [7] [8] Le registre australien sur le risque de neuropathies liées aux blocs nerveux échoguidés note pour 8189 blocs. 30 atteintes neurologiques dont 3 seulement semblent en rapport direct avec la technique d'ALR [9]. Fredrickson et al. [10] décrivent après blocs nerveux périphériques divers échoguidés, 56 atteintes neurologiques chez 690 patients (8,2%) à j10, 37/1010 (3,7%) à 1 mois et 6/1010 (0,6%) à 6 mois. La plupart des symptômes rapportés ne semblent pas en rapport avec la technique d'ALR. Le facteur de risque principal dans cette étude est, comme à l'accoutumée, la présence de paresthésies mécaniques au cours de la ponction.

Les complications neurologiques après BNP peuvent être liées à une série de facteurs se rapportant au bloc (un traumatisme de l'aiguille, une injection intraneurale, une ischémie neuronale liée ou non à une toxicité des anesthésiques locaux), ou à d'autres causes communes comme les

facteurs chirurgicaux (position, étirements, l'ischémie, et formation d'un hématome), les comorbidités liées aux patients (diabète, neuropathie centrale ou périphérique…..). Dans certains cas, les lésions neurologiques peuvent être le résultat d'une combinaison de ces facteurs [11].

HISTOLOGIE FONCTIONNELLE DES NERFS PÉRIPHÉRIQUES

Par l'étude de l'histologie fonctionnelle du nerf périphérique, il est important de comprendre les mécanismes entraînant la lésion du nerf périphérique. Un nerf périphérique est une structure complexe composée de fascicules maintenus ensemble par l'épinèvre, un conjonctif et une gaine externe (le paranèvre) (Fig. 1).

Figure 1: *Architecture histologique d'un nerf. Les aiguilles sont ajoutées en surimpression pour comparer leur taille à celle des fascicules.*

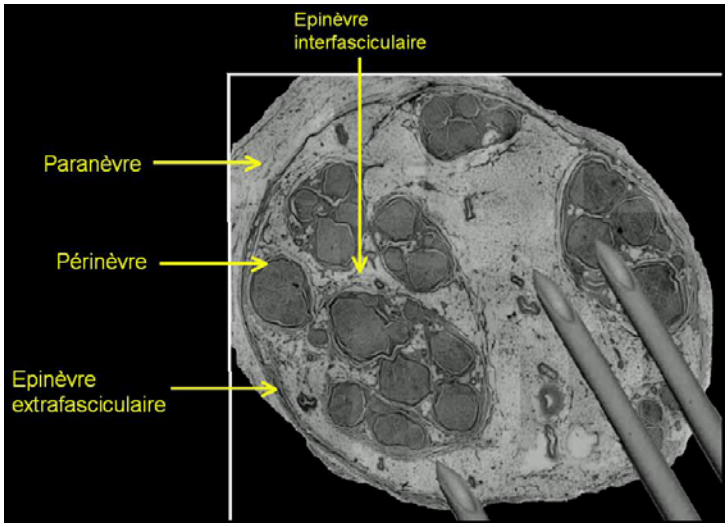

Chaque fascicule contient de nombreuses fibres nerveuses et de vaisseaux capillaires sanguins intégrés dans un tissu conjonctif lâche, l'endonèvre [12]. Le périnèvre est une gaine épithéliale qui entoure les fascicules et se compose de plusieurs couches de cellules périnerveuses. Par conséquent un fascicule est un groupe de fibres nerveuses ou un faisceau de nerfs entourés de périnèvre. Les fascicules peuvent être organisées dans 1 / 3 des cas en monofasciculaire (simple, fascicule de grande taille); oligofasciculaire (peu de fascicules de différentes tailles) et polyfasciculaire (plusieurs fascicules de différentes tailles) [13]. Les axones des fibres nerveuses myélinisées sont enveloppés individuellement par une seule cellule de Schwann. Une mince couche de fibres de collagène, l'endonèvre, entoure la myéline individuellement ou un groupe de fibres amyéliniques. Un autre fait important est que le réseau vasculaire-capillaire endoneural, agit par analogie à la barrière hématoencéphalique avec des jonctions endothéliales étanches et est régi par le système nerveux sympathique. Le débit capillaire peut être aussi élevé que 30-40 ml/100 g/minute. Ces capillaires sont très sensibles à la pression [13]. Les axones sont également responsables du maintien du transport de diverses substances

fonctionnellement importantes, comme les protéines, et les précurseurs pour les récepteurs terminaux. Ce processus est très dépendant du métabolisme oxydatif.

QUELS MÉCANISMES ENTRENT EN JEU LORS D'UNE LÉSION DU NERF PÉRIPHÉRIQUE

Le mécanisme lésionnel dépend de trois grandes catégories: la déchirure résultant d'une rupture partielle ou totale; l'étirement lors les nerfs sont mis en position non physiologique; la pression, qui semble un mécanisme fréquent (hyperpression liée à la position du patient, nerf ulnaire et AG ou hyperpression à l'injection intraneurale d'un AL qui dépasse la pression occlusion capillaire, et conduit à une ischémie du nerf [14]. Lors d'une injection accidentelle, le nerf peut être directement empalé par l'aiguille et les atteintes seront d'autant plus importantes que l'aiguille est de diamètre important et à biseau long [15] [16], ou que l'AL soit injecté directement dans le nerf ce qui provoque une étendue plus importante des lésions et a minima une réaction inflammatoire aiguë ou chronique de fibrose [17] [18].

Par opposition à une blessure relativement claire causée par une aiguille, l'injection intraneurale a le potentiel de causer des dommages structurels aux fascicules qui sont plus importants et mois susceptibles de guérison (Fig. 2 et 3).

Figures 2 et 3 : *Lésion mécanique d'un fascicule et injection intrafasciculaire de l'anesthésique local (flèche noire).*

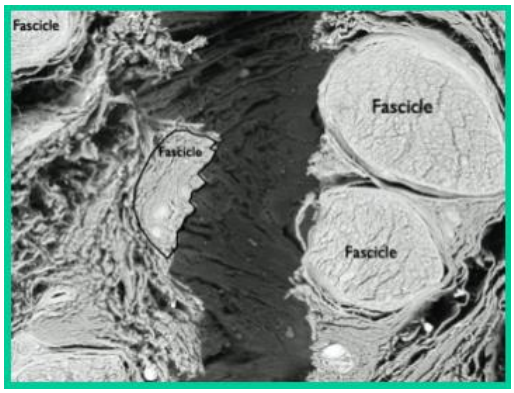

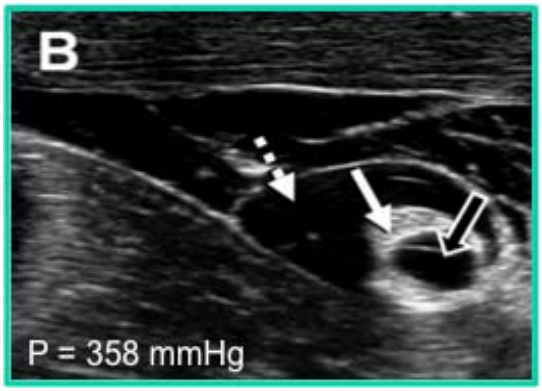

Les séquelles dévastatrices de la perte sensorielle et motrice après injection de différents agents dans les nerfs périphériques ont été bien documentées. Essentiellement, toutes les études expérimentales sur ce sujet ont démontré que le site de l'injection est critique pour déterminer le degré et la nature des blessures. Plus précisément, pour provoquer des blessures neurologiques, l'injection doit être intrafasciculaire ; les injections extrafasciculaires de la même substance ne causent habituellement pas de lésion nerveuse [19]. L'étendue des dommages neurologiques après une injection intrafasciculaire peut varier de la neurapraxie avec des dommages structurels minimes au neurotmesis avec atteinte sévère axonale et myélinique. Toutefois, les atteintes subpérineurales ont tendance à être plus importantes que celles situées dans la zone centrale du fascicule [20]. La blessure des neurones sensoriels qui n'est pas détectable histologiquement, provoque une hypersensibilité aux substances algogènes, la production de neuropeptides et la transduction du signal intracellulaire, à la fois sur le site de la lésion et dans le corps cellulaire. Tout cela conduit à une augmentation de l'excitation neuronale et à l'apparition de douleurs aiguës ou chroniques souvent ressenties par les patients atteints de lésions neurologiques.

COMMENT PRÉVENIR L'INJECTION INTRANEURALE

Douleur de l'injection

La douleur à l'injection a longtemps été considérée comme le signe cardinal de l'injection intraneurale, par conséquent, il est communément suggéré que les blocs périphériques doivent être évités chez les patients trop profondément sédaté ou sous anesthésie générale [11]. Malheureusement, de graves lésions peuvent survenir en l'absence de douleur spécifique [21]. La nature sensorielle de la douleur liée à la paresthésie peut être difficile à interpréter dans la pratique clinique [21]. Un certain degré d'inconfort lors de l'injection (lié à la pression) est souvent considéré comme normal par le patient et ne permet pas de discerner avec certitude le risque neurologique encouru [21]. En outre, on voit mal comment la douleur ou une paresthésie lors de l'injection, même lorsqu'elles sont présentes, peuvent être utilisées en clinique pour prévenir avec constance le développement de lésions neurologiques.

Résistance à l'injection

L'évaluation de la résistance à l'injection est une pratique courante, similaire à la perte de résistance à l'injection d'air ou de sérum physiologique lors de péridurales, de blocs paravertébraux ou de blocs du plexus lombaire. De nombreux cliniciens utilisent l'hyperpression à l'injection comme signe avant-coureur d'une injection intraneurale [22]. Toutefois, cette pratique a des limites physiques. La résistance à l'injection est plus grande avec les aiguilles de faible calibre utilisées pour les blocs nerveux périphériques, introduisant un facteur de confusion. Deuxièmement, contrairement à la perte de résistance épidurale, il n'y a aucune information sur la pression de référence lors de l'injection au cours d'un bloc nerveux périphérique. Claudio et al. [23] ont noté que les anesthésistes étaient capables de détecter un changement de pression aussi faible que 0,5 psi pendant une injection, mais qu'ils étaient incapables de donner une valeur de la pression absolue obtenue lors de cette même injection. Pour ces raisons, l'estimation subjective de la résistance à l'injection est au moins aussi inexacte que l'estimation de la pression artérielle par palpation de l'artère radiale au poignet. Les résultats d'études faites sur un modèle canin ont suggéré que de fortes pressions d'injection (> 20 psi)

plaidaient en faveur d'une injection intrafasciculaire et comportaient un risque de lésion neurologique [24]. Seules les injections intraneurales avec des pressions supérieures à 20 psi ont été associées à des déficits neurologiques cliniquement décelables et à une preuve histologique du dommage causé aux fascicules. C'est la pression de l'injection qui est le facteur déterminant. Une injection à haute pression de sérum salé entraîne les mêmes lésions neurologiques qu'une injection à haute pression d'anesthésique local (injections supposées intrafasciculaires). Les données qui corrèleraient chez l'homme, pression d'injection élevée et risque de lésion nerveuse, ne sont pas disponibles. Cependant plusieurs études récentes qui associent pressions d'injection élevées et injections intraneurales documentées par échographie et courants de stimulation <0,2 mA suggèrent que la résistance à l'injection doit être évitée [25] [26].

Intensité minimale de stimulation

Les neurostimulateurs récents, performants, fiables et calibrés, délivrent un courant précis au dixième de mA pour de faibles intensités. L'intensité minimale de stimulation (IMS), lors de l'approche d'un nerf pour les blocs périphériques, est ainsi définie comme étant la plus faible intensité pour laquelle une réponse en neurostimulation électrique est observée et en dessous de laquelle cette réponse disparaît. C'est une réponse motrice ou sensitive persistante à très faible intensité effectivement délivrée qui témoigne d'une possible position intrafasciculaire de l'aiguille. Autour de 0,5 mA pour 0,1 ms, la disparition de la réponse en diminuant encore l'intensité permet de supposer que la pointe n'est pas au sein des fibres nerveuses dans un fascicule. Une réponse motrice obtenue avec une intensité de courant inférieure à 0,2 mA pour 0,1 ms peut donc être associée à un positionnement intrafasciculaire de l'aiguille et doit être évitée [25]. L'intensité optimale de courant délivré qui permet une localisation précise d'un nerf a été un sujet de grande controverse. Des courants supérieurs à 0,5 mA peuvent maximaliser l'échec de la technique parce que la pointe de l'aiguille est théoriquement éloignée du nerf, tandis que la stimulation à des courants inférieurs à 0,2 mA est susceptible de présenter un risque d'injection intraneurale [25]. Certains auteurs suggèrent qu'une réponse motrice à une intensité de courant entre 1,0 et 0,5 mA est suffisante pour le placement précis de l'aiguille [27], tandis que d'autres conseillent d'utiliser un courant d'intensité beaucoup plus faible (0,5 à 0,1 mA) [28]. La plupart des études récentes suggèrent l'obtention d'une intensité minimale entre 0,2-0,5 mA (pour 100 ms) [25].

Echographie

La résolution de l'image est bonne avec un échographe performant et une sonde haute fréquence pour les abords superficiels. Ceci permet, chez les patients échogènes, de discerner le nerf, de regarder l'aiguille s'en approcher, le toucher, le pousser, et « éventuellement » d'y pénétrer. Les principales limites sont liées à la résolution en profondeur, l'échogénicité variable, l'imprécision des contours, une courbe d'apprentissage longue notamment pour contrôler et suivre l'aiguille en permanence, l'interprétation des images (opérateur dépendant). La réussite est subordonnée à la netteté, à l'identification adéquate du nerf, de ses enveloppes, de son environnement à l'évaluation de la diffusion anesthésique, et à l'expérience. L'anesthésiste doit apprendre à reconnaître et identifier les nerfs, mais aussi les fascias. On se doit de rester prudent et modeste en analysant l'image. En effet, l'échostructure n'est pas un reflet fidèle de l'organisation des tissus et on a pu dire que d'une certaine manière l'échostructure est un artéfact ce qui rappelle que l'image n'est pas l'objet [29]. La procédure optimale d'approche d'un nerf sous échographie n'est pas déterminée et a été peu étudiée. Les

pratiquants commettent de multiples erreurs, dont la perte du contrôle visuel de l'aiguille pendant sa progression. L'incidence de paresthésies mécaniques et de ponctions vasculaire est de 5% lors de blocs vasculaires échoguidés [30]. Plusieurs cas cliniques d'injection intravasculaire accidentelle et un pneumothorax ont été publiés [30]. Des cas de pneumothorax accidentels lors d'abord supraclaviculaire et d'atteinte nerveuse sont survenus (données non publiées). L'échographie diminuera peut-être l'incidence de certaines complications mais elle ne fera pas disparaître les accidents [31]. L'importance du tissu conjonctif a été sous-estimée. Le tissu conjonctif lâche sous-cutané et périnerveux est certainement le site d'injection optimal pour la solution d'anesthésiques locaux. Le tissu conjonctif dense limite la diffusion la solution anesthésique vers les zones de moindre résistance. Mais il n'est pas facile de distinguer la limite entre tissus nerveux et de soutien. La résolution actuelle est de l'ordre du millimètre, il convient de la considérer comme la distance de sécurité entre l'aiguille et le fascicule. L'injection dans un fascicule ou dans une racine expose à un risque majeur de lésion nerveuse définitive ; elle est strictement interdite ; le périnèvre est l'ultime protection. On peut mémoriser que « l'aiguille a peur du noir et qu'il faut injecter dans le blanc ». Pour un bloc interscalénique, on injecte dans le tissu conjonctif lâche entre muscles scalènes et racines ou entre les racines du plexus brachial. Au niveau tronculaire, il est tentant de renter entre les fascicules et d'injecter un petit volume dans l'épinèvre ; le risque est double : toxique lié à la concentration élevée et/ou mécanique par atteinte ischémique (blessure à l'aiguille ou étirement/compression de la vascularisation endoneurale à l'injection) [32]. Il parait prudent de placer l'aiguille et d'injecter autour de l'épinèvre ou juste sous le paranèvre lorsque celui-ci est visible en échographie. Dans tous les cas l'injection est lente et sans résistance pour limiter le risque de dilacération de l'enveloppe nerveuse et de dommage vasculaire.

CONCLUSION

Le risque de neuropathie reste donc une préoccupation importante pour l'anesthésiste-réanimateur lors de la pratique des blocs nerveux périphériques. La parfaite connaissance de l'ultrastructure neurale, qui peut au mieux être définie par une échographie performante, permettra sans doute de mieux comprendre les tenants qui régissent ce risque.

REFERENCES

1. Borgeat A, Ekatodramis G, Kalberer F, Benz C. Acute and nonacute complications associated with interscalene block and shoulder surgery. A prospective study. Anesthesiology 2001; 95:875–80

2. Capdevila X, Pirat P, Bringuier S, Gaertner E, Singelyn F, Bernard N, Choquet O, Bouaziz H, Bonnet F, the French Study Group on Continuous Peripheral Nerve Blocks Continuous Peripheral Nerve Blocks in Hospital Wards after Orthopedic Surgery . A Multicenter Prospective Analysis of the Quality of Postoperative Analgesia and Complications in 1,416 Patients. Anesthesiology 2005; 103:1035–45

3. Auroy Y, Benhamou D, Bargues L, Ecoffey C, Falissard B, Mercier FJ, et al. Major complications of regional anesthesia in France: the SOS Regional Anesthesia Hotline Service. Anesthesiology 2002;97:1274–80.

4. Brull R, McCartney CJ, Chan VW, El-Beheiry H. Neurological complications after regional anesthesia: contemporary estimates of risk. Anesth Analg 2007 ;104:965-74

5. Horlocker TT, Kufner RP, Bishop AT, Maxson PM, Schroeder DR. The risk of persistent paresthesia is not increased with repeated axillary block. Anesth Analg 1999 ;88:382-7

6. Candido K, Sukhani R, Doty, Jr. R, Nader A, Kendall MC, Yaghmour E, Kataria TC, McCarthy R. Neurologic Sequelae After Interscalene Brachial Plexus Block for Shoulder/Upper Arm Surgery: The Association of Patient, Anesthetic, and Surgical Factors to the Incidence and Clinical Course. Anesth Analg 2005;100:1489–95

7. Orebaugh SL, Williams BA,Vallejo M, Kentor M. Adverse outcomes associated with stimulator-based peripheral nerve blocks with versus without ultrasound visualization. Reg Anesth Pain Med 2009;34: 251-255

8. Liu S, Zayas VM, Gordon MA, Beathe, JC, Maalouf DB, Paroli L, Liguori G, Ortiz J,, Buschiazzo V, Ngeow J, Shetty T, Ya Deau J. A Prospective, randomized, controlled trial comparing ultrasound versus nerve stimulator guidance for interscalene block for ambulatory shoulder surgery for postoperative neurological symptoms. Anesth Analg 2009;109:265-71

9. Barrington MJ, Watts SA, Gledhill SR, Thomas R, Said S, Snyder GL, Tay VS, Jamrozik K. Preliminary results of the Australasian Regional Anaesthesia Collaboration. A prospective audit of more than 7000 peripheral nerve and plexus blocks for neurologic and other complications. Reg Anesth Pain Med 2009;34: 534-41

10. Fredrickson MJ, Kilfoyle DH. Neurological complication analysis of 1000 ultrasound guided peripheral nerve blocks for elective orthopaedic surgery: a prospective study. Anaesthesia, 2009, 64: 836–44

11. Neal J, Bernards CM, Hadzic A, Hebl J, Hogan Q, Horlocker T, Lee L, Rathmell J P, Sorenson E, Suresh S, Wedel D J. ASRA Practice Advisory on Neurologic Complications in Regional Anesthesia and Pain Medicine. Reg Anesth Pain Med 2008;33:404-15

12. Sunderland S. Nerve and nerve injury Edinburgh: Churchill Livingstone, 1978.p31-2.

13. Millesi H, Terzis JK. Nomenclature in peripheral nerve surgery. Clin Palast Surg 1984;11:38.

14. Selander D. Peripheral nerve injury after regional anesthesia. In: Finucane B, editor. Complications of Regional Anesthesia. Philadelphia: Churchill Livingstone, 1999.p105-15

15. MacDonald KS, Sites BD. Electron microscopy evaluation of block needle-related trauma to the tibial nerve. Acta Anaesthesiol Scand. 2010;54:426-9

16. Steinfeldt T, Nimphius W, Werner T, Vassiliou T, Kill C, Karakas E, Wulf H, Graf J. Nerve injury by needle nerve perforation in regional anaesthesia: does size matter? Br J Anaesth. 2010;104:245-53

17. Voelckel WG, Klima G, Krismer AC, Haslinger C, Stadlbauer KH, Wenzel V, von Goedecke A. Signs of inflammation after sciatic nerve block in pigs. Anesth Analg. 2005;101:1844-6

18. Lupu CM, Kiehl TR, Chan VW, El-Beheiry H, Madden M, Brull R Nerve expansion seen on ultrasound predicts histologic but not functional nerve injury after intraneural injection in pigs. Reg Anesth Pain Med. 2010;32:132-9

19. Mackinnon S, Dellon A. Classification of nerve injuries as the basis of treatment. In: Mackinnon SE DA, editor. Surgery of the peripheral nerve New York: Thieme Medical Publishers, Inc, 1988:35-63.

20. Hadzic A, Dilberovic F, Shah S et al. Combination of intraneural injection and high injection pressure leads to fascicular injury and neurologic deficits in dogs. Reg Anesth Pain Med 2004;29:417-23.

21. Bhananker S, Domino K. What actions can be used to prevent peripheral nerve injury. In: LA Fleisher, editor. Evidence-Based Practice of Anesthesiology. Philadelphia: Elsevier Inc, 2004.p228-35.

22. Jankovic D, Wells C. Brachial plexus. In: Jankovic D, Wells C, editors. Regional nerve blocks. 2nd ed. Vienna: Blackwell Science Berlin, 2001. p58-86

23. Claudio RE, Hadzic A, Shih H, et al. Injection pressures by anesthesiologists during simulated peripheral nerve block. Reg Anesth Pain Med 2004;29:201-5

24. Hadzic A, Dilberovic F, Shah S, Kulenovic A, Kapur E, Zaciragic A, Cosovic E, Vuckovic I, Divanovic KA, Mornjakovic Z, Thys DM, Santos AC. Combination of intraneural injection and high injection pressure leads to fascicular injury and neurologic deficits in dogs. Reg Anesth Pain Med. 2004;29:417-23

25. Bigeleisen PE, Moayeri N, Groen GJ. Extraneural versus intraneural stimulation thresholds during ultrasound-guided supraclavicular block. Anesthesiology. 2009;110:1235-43.

26. Robards C, Hadzic A, Somasundaram L, Iwata T, Gadsden J, Xu D, Sala-Blanch X. Intraneural injection with low-current stimulation during popliteal sciatic nerve block. Anesth Analg. 2009;109:673-7.

27. Raj P, De Andrés J, Grossi P, et al. Aids to localization of peripheral nerves. In: Raj P, editor. Textbook of regional anesthesia. New York: Churchill Livingstone, 2002.p251-84

28. Brown D. Local anesthetics and regional anesthesia equipment. In: DL Brown, editor. Atlas of regional anesthesia. Philadelphia: W.B. Saunders Company, 1992.p3-11

29. Sites BD, Spence BC, Gallagher JD, Wiley CW, Bertrand ML, Blike GT. Characterizing novice behavior associated with learning ultrasound-guided peripheral regional anesthesia. Reg Anesth Pain Med 2007;32:107-15

30. Koscielniak-Nielsen ZJ. Ultrasound-guided peripheral nerve blocks: what are the benefits? Acta Anaesthesiol Scand 2008;52:727-37

31. Hadzic A, Sala-Blanch X, Xu D. Ultrasound guidance may reduce but not eliminate complications of peripheral nerve blocks. Anesthesiology 2008;108:557-8

32. Sites B, Neal J, Chan V. Ultrasound in Regional Anesthesia: Where Should the ‘‘Focus’’ Be Set? Reg Anesth Pain Med 2009;34:531-3.