52e congrès national d'anesthésie et de réanimation
Médecins. Urgences vitales
© 2010 Sfar. Tous droits réservés.

Prise en charge en urgence du patient avec un traumatisme vertébro-médullaire

T. Lieutaud, C. Tassin, F. Wallet, C. Macabeo, M. Lefevre, J.-S. David

Service d'Anesthésie-Réanimation-Urgence, Unité de Déchocage, Centre Hospitalier Lyon-Sud, Hospices Civils de Lyon, 69495 Pierre-Bénite cedex.
E-mail : thomas.lieutaud@chu-lyon.fr

Note : Le lecteur souhaitant un texte complet sur le sujet pourra se référer à la conférence d'experts tenue sous l'égide de plusieurs sociétés savantes, dont la Société française d'anesthésie et de réanimation en 2003. L'essentiel des éléments nouveaux dans ce texte est focalisé sur l'utilité et le bénéfice de l'IRM en urgence et l'intérêt de l'échographie-FAST.

POINTS ESSENTIELS

- Le traumatisme vertébro-médullaire est une pathologie grave (40 % de mortalité dans l'accidentologie routière).
- Les lésions associées graves (40 % des cas) engageant le pronostic vital sont par ordre décroissant les lésions thoraciques, cérébrales, abdominales et des arrachements de membres.
- Le recours aux explorations radiologiques sera basé sur l'examen clinique neurologique et sur l'évaluation de la douleur rachidienne.
- Les examens d'imagerie réalisés à l'admission au déchocage comprennent une échographie FAST avec des radiographies de face du bassin et du thorax.
- Le scanner corps entier est l'examen qui permet d'effectuer un bilan lésionnel complet.
- L'analyse radiologique du rachis permet de déterminer le caractère instable des lésions. Tant que cette analyse n'a pas été effectuée, toute suspicion de lésion du rachis doit être contenue par minerve et coquille
- L'IRM permet le diagnostic des lésions disco-ligamentaires et la quantification de l'agression médullaire, qui est corrélée avec le pronostic.

INTRODUCTION

On dénombre en France environ 1000 nouveaux cas de traumatisme vertébro-médullaire (TVM) par an. Entre 50 et 60 % des nouvelles lésions proviennent des conséquences d'un accident de la voie publique (AVP). Fondées sur le registre des accidents du Rhône, les dernières études semblent montrer que la part des TVM dans l'accidentologie routière (0,15 % de l'ensemble des accidents, 10 % des lésions avec fractures du rachis) ne diminue pas (+5 %), à l'opposé de l'accidentologie générale (-20 %) [1]. La mortalité des TVM, quand sont inclus tous les accidentés, décédés ou survivants, est de 40 %, dont 80 % surviennent avant l'admission, et la quasi-totalité dans le premier mois [1]. Les principales associations lésionnelles graves (*Abbreviated Injury Scale* ≥ 4) sont les lésions thoraciques (37 %) et encéphaliques (22 %), suivies de loin par les lésions abdominales (7 %) et celles des membres. Ces associations lésionnelles sont évidemment beaucoup plus fréquentes chez les personnes décédées ou qui vont décéder rapidement (51 %, 40 % et 11 % respectivement). Ces lésions associées touchent le plus souvent des sujets jeunes, particulièrement en cas d'AVP. La connaissance des associations lésionnelles permet d'organiser au mieux la prise en charge diagnostic et thérapeutique des patients [1].

La prise en charge radiologique en urgence doit faire la part entre l'établissement du diagnostic de traumatisme médullaire déficitaire ou non (TVM) et le bilan des lésions associées. Elle ne doit en rien retarder la prise en charge d'une urgence vitale viscérale, thoracique ou neurologique, qui prime toujours sur le trouble fonctionnel qu'est le TVM. Pour l'établissement du diagnostic, la suspicion de principe de l'existence d'un TVM, en particulier quand il existe des circonstances lésionnelles particulières (chute d'un lieu élevé, haute cinétique …), des douleurs du rachis, un trouble de conscience ou un syndrome sous-lésionnel typique, doivent conduire à la réalisation d'un scanner corps entier rapidement [2]. Ceci permet, entre autres, la recherche d'un foyer fracturaire instable qui peut conduire en cas de sous-estimation à l'installation d'un déficit neurologique secondaire. Cette prise en charge doit aussi se focaliser sur les lésions associées au TVM car elles sont potentiellement les plus graves. La détection de ces lésions fait appel, au déchocage, à l'échographie (FAST), à une radiographie de face du thorax et du bassin [3]. Le scanner permet d'obtenir une plus grande sensibilité et spécificité dans la mise en évidence de lésions intrathoraciques [4], intra-abdominales [5], et, bien sur, du rachis [6,7]. Le Doppler transcrânien permet également d'avoir un aperçu du niveau de pression intracrânienne et de perfusion cérébrale, mais ne sera pas discuté dans cet exposé [8].

PLACE ET CHOIX DE L'IMAGERIE

Le traumatisme médullaire déficitaire reste un accident rare, mais aux conséquences fonctionnelles très importantes. En dehors des atteintes cervicales, pourtant les plus fréquentes, il est rarement létal par lui-même. Il est indispensable de suspecter systématiquement un traumatisme médullaire déficitaire chez tout patient inconscient pour deux raisons :

- le risque létal reste important y compris quand ces patients arrivent vivants à l'hôpital ;
- le risque d'associations lésionnelles potentiellement létales ne doit pas faire négliger la réanimation du traumatisme du système nerveux central en évitant les ACSOS (agression cérébrale secondaire d'origine systémique).

Chez le patient présentant un trouble de conscience (incluant la prise de toxique)

« Ils ne mouraient pas tous, mais tous étaient frappés ». La Fontaine

1- Radiographies conventionnelles et échographie-FAST

A la prise en charge des patients présentant un trouble aigu de conscience post-traumatique, en général dans un box de déchocage ou en réanimation, l'immobilisation et la restauration des grandes fonctions vitales sont essentielles [9]. Les éléments qui peuvent orienter vers l'existence d'un traumatisme médullaire en particulier au niveau cervical sont une instabilité hémodynamique (troubles du rythme cardiaque et de la pression artérielle) en l'absence de lésions abdominales ou thoraciques majeures mais également un examen neurologique anormal. Du fait du coma, l'examen clinique ne peut parfois pas permettre d'affirmer le diagnostic de syndrome sous-lésionnel (déficit sensitivo-moteur, syndrome pyramidal). Un allègement de la sédation autorise l'évaluation de la fonction motrice en réponse à la douleur et pourra dévoiler une anomalie de réponse uni ou bilatérale, de type paraplégique ou tétraplégique. Une trépidation épileptoïde, un clonus de la rotule ou un priapisme, aisés à observer seront à rechercher systématiquement chez le patient inconscient. Au déchocage, la réalisation d'une radiographie thoracique est recommandée de façon systématique. Elle aide, avec l'échographie (FAST), au diagnostic de pneumo ou d'hémothorax en permettant l'identification d'un épanchement [3]. Elle permet l'observation de désaxations rachidiennes dans le plan latéral. Néanmoins, l'utilité des radiographies thoraciques commence à être débattue à cause de l'apparition de l'échographie dans les boxes de déchocage. Celle-ci permet un diagnostic assez pertinent de la présence d'un épanchement intra-péritonéal en cas de traumatismes abdominaux fermés (Se 100 %, Sp 99 %) mais parait moins bonne pour les traumatismes abdominaux pénétrants (Se 33 %, Sp 86 %) [10]. Pour les traumatismes fermés du thorax, l'examen semble avoir une moins bonne sensibilité en comparaison avec le scanner thoracique. La sensibilité pour le diagnostic d'hémothorax varie de 13 % à 100 % [11]. L'échographie FAST ne remplace cependant pas la radiographie thoracique de face [12].

Il n'y a pas lieu de procéder à la réalisation de radiographie standard du rachis chez le patient inconscient. En effet, sur une série de 103 patients admis en centre de traumatologie, 25 % (n = 26) avaient une lésion du rachis thoraco-lombaire, parmi lesquels, 27 % (n = 7) n'avaient pas été diagnostiquées par les radiographies standard. De plus, celles-ci retardaient également la prise en charge puisque les délais d'obtention de clichés de qualité nécessitaient en moyenne 8 heures [7].

2- Scanner corps entier

Pour confirmer et surtout infirmer une suspicion de traumatisme rachidien chez les patients inconscients et stables, sur le plan hémodynamique et respiratoire, ainsi qu'évaluer les lésions

associées, un seul examen doit être réalisé : le scanner corps entier sans et avec injection de produit de contraste iodé ou body-scan [2]. Le body-scan permet d'accéder à une imagerie tridimensionnelle du rachis. En quelques clics informatiques, il est possible d'accéder à l'intégralité des vues des vertèbres sur plusieurs étages et obtenir des indices de stabilités basées sur la règle des 3 colonnes :

- colonne antérieure (2/3 antérieur corps vertébral).
- colonne moyenne (1/3 postérieur corps vertébral) .
- colonne postérieure (pédicules, lames, facettes articulaires et ligaments interépineux).

Toute atteinte de deux colonnes contiguës est synonyme d'instabilité [13].
Par contre, le TDM n'apporte que peu d'information sur l'état de la moelle épinière autrement que par des images indirectes de compression et de désaxations du système vertébral, le plus souvent identifiée à un « recul du mur postérieur » vertébral. Le scanner corps entier permet également d'avoir accès aux lésions associées thoraciques, abdominales, cérébrales et des vaisseaux du cou (angioscanner cérébral) [2]. Enfin, une acquisition au temps artériel d'un angioscanner des vaisseaux du cou est nécessaire pour éliminer les dissections carotidiennes ou vertébrales en cas de fracture rachidienne cervicale [14].

3- IRM : Place et performance

En cas de visualisation d'une atteinte vertébrale instable avec une réduction du canal médullaire en regard, une IRM est de plus en plus fréquemment demandée par les chirurgiens pour trois raisons :

- l'IRM fournit un bilan lésionnel objectivant les lésions disco-ligamentaire de façon bien plus pertinente que le TDM [13] ;
- elle apporte des renseignements sur l'agression médullaire dont l'étendu et la composition (hématome intramédullaire en particulier) sont corrélés au pronostic fonctionnel [15] ;
- les lésions du canal médullaire (hématome, lésions des ligaments vertébraux postérieurs, lésions médullaires avec leur extension et leur caractéristique : sang ou œdème). L'IRM fournie aussi une « garantie » médico-légale préopératoire en cas d'aggravation ou d'apparition d'un syndrome déficitaire découvert au cours de la période postopératoire.

Enfin, une IRM sera à réaliser systématiquement en cas de troubles neurologiques sans lésion visualisée sur le scanner, à la recherche de contusion médullaire, pouvant s'intégrer dans le cadre des SCIWORA (*Spinal Cord Injury Without Radiologic Abnormalities*) [16].

Chez le patient conscient

1- Examen clinique normal

Deux scores cliniques ont été développés depuis plusieurs années afin de réduire le nombre de radiographies du rachis cervical dans les suites d'un traumatisme. Il s'agit du score NEXUS et du Canadian C-Spine Rule [17-19]. Ces deux scores permettent de réduire de manière considérable le nombre de radiographies nécessaire.

Le Canadian C-Spine Rule prend en compte pour la réalisation de radiographies du rachis cervical, la présence d'un facteur de haut risque de lésion (âge > 65 ans, mécanisme à haute cinétique, paresthésie), l'absence de facteur de risque faible (AVP sans antagoniste, position assise à l'accueil, mobilisation spontanée avant l'arrivée des secours, début retardé des douleurs, pas de douleur médiocervicale), la possibilité pour le patient tourner la tête activement de 45° dans un sens et dans l'autre [19]. Avec ce score, Stiell et al. [19] ont montré en 2001, que la sensibilité était de 100 % (95 % CI : 98-100 %) et la spécificité de 43 % (95 % CI : 40-44 %). Ce score permettrait de réduire quasiment 60 % le nombre de radiographies.

Le deuxième score est le score NEXUS qui prend en compte le fait d'être parfaitement conscient et alerte, l'absence d'intoxication, l'absence de douleur à la palpation des épineuses cervicales, l'absence de déficit neurologique, enfin, l'absence de douleur « distrayante » sur un autre site.

Quand les 2 scores sont comparés sur une grande série de patients (n = 8283) [18], le Canadian C-Spine Rule apparaît plus sensible que le score NEXUS (99,4 vs. 90,7 %, p < 0,001) et plus spécifique (45,1 vs. 36,8 %, p < 0,001), son utilisation aurait également résulté en une plus grande diminution de radiographie cervicale (67 vs. 56 %, P< 0.001) [18]. L'utilisation du score NEXUS aurait raté 16 patients et le C-Spine Rule 1 patient.

Enfin, dans un travail très récent, randomisé et en cross-over, le C-Spine rule a été évalué sur une population de 11824 patients dans 12 services d'urgence. Il a été montré que son utilisation s'accompagnait d'une diminution de 12,8 % (95 % CI : 9-16 %) du nombre de radiographies sans qu'aucune lésion rachidienne n'ait été manquée [17].

2- Examen clinique anormal

Par contre, si le patient se plaint d'une douleur élective du rachis avec impotence fonctionnelle associée à un examen neurologique normal, un maintien en rectitude (minerve rigide ± coquille) et des clichés radiologiques doivent être réalisés avec des incidences complexes à la demande des praticiens (F + P + bouche ouverte ± ¾). La sensibilité des radiographies standard est de 99 % ce qui signifie que 99 % des fractures du rachis sont diagnostiquée par les radiographies [20]. Au moindre doute, un scanner doit être réalisé d'autant plus que dans un certain nombre de travaux la sensibilité des radiographies standard est discutée. Ainsi, Berry et al. [7], en comparaison avec le scanner, retrouvent une sensibilité de 73 % pour les radiographies du rachis dorso-lombaire. Dans une série comparative scanner vs radiographie conventionnel et portant sur le rachis cervical, Holmes et al. [21] retrouvent une sensibilité de 55 %.

En l'absence d'anomalie radiologique et si les troubles rachidiens persistent, les patients doivent être revus pour une visite de consolidation, car il est classique de retrouver des fractures ou entorses graves passées inaperçues à la prise en charge précoce. Lors de cette seconde visite, des clichés dynamiques (hyperflexion et hyperextension de profil) pourront montrer un trouble électif de l'angulation du rachis évoquant soit une atteinte disco-ligamentaire, soit une atteinte osseuse avec un déplacement minime. Pour cela, il faut que les douleurs cervicales aient diminué suffisamment pour pouvoir réaliser la mobilisation du rachis en position extrême. Il faut recommander au patient d'éviter toute manipulation intempestive du rachis cervical avant cette seconde visite de consolidation. En cas de doute

clinique ou radiologique, et à ce moment seulement, un scanner du rachis pourra être envisagé, éventuellement complété d'une IRM si besoin.

3- Patient conscient avec déficit neurologique

Si le patient est conscient mais présente un déficit avec un niveau lésionnel ou radiculaire, les clichés radiologiques standard sont à proscrire et il faut réaliser au plus vite un scanner du rachis total. Il faut garder en mémoire le fait qu'il existe dans 8 % des cas de TVM des lésions plurifocales du rachis. Le scanner sera complété d'une IRM qui peut avoir valeur médico-légale avant chirurgie en cas d'apparition secondaire d'une dégradation de l'état neurologique. Comme chez le patient inconscient, le traumatisme médullaire est un accident correspondant à une haute dissipation d'énergie et il faut envisager que cette énergie s'est dissipée également au niveau des autres organes de proximité. Il ne faut pas oublier que les lésions associées sont retrouvées dans 40 % des patients ayant un TVM. Il faut donc traquer les lésions associées pouvant mettre en jeu le risque vital.

DEFINIR LES PRIORITES THERAPEUTIQUES SELON LES LESIONS ASSOCIEES

Dans la prise en charge des urgences traumatologiques, il faut distinguer les lésions vitales et les lésions fonctionnelles. Les lésions médullaires appartiennent à la deuxième catégorie mais sont associées après traumatologie routière à des lésions sévères dans 30 % des cas chez les survivants, mais chez 78 % des patients qui vont décéder rapidement après accident de la route [1]. Parmi ceux-ci, l'atteinte principale potentiellement létale est le traumatisme thoracique suivi par l'association d'une lésion thoracique et d'une lésion cérébrale. Les atteintes cérébrales graves sont observées chez 11 % des traumatisés du rachis avec atteinte médullaire. Les priorités thérapeutiques sont donc d'abord dévolues à assurer la survie des patients que ce soit par la prise en charge de lésions :

- thoraciques (ventilation artificielle, thoracotomie d'hémostase, suture de plaies trachéobronchique, ECMO) ;
- encéphaliques (drainage d'hématome extradural, sous dural ou intraparenchymateux, traitement des lésions axonales diffuses avec hypertension intracrânienne majeure par la sédation et les solutés hypertoniques et/ou hyperoncotiques) ;
- *abdominales* (splénectomie, embolisation de lésions hépatiques, désinsertion mésentérique…) ;
- *des membres* (sutures vasculaires, régularisation de membres arrachés …).

Ces lésions, mettant directement en jeu le pronostic vital, seront prises en charge spécifiquement avant d'étudier plus finement les lésions rachidiennes et médullaires

En conséquence, ce n'est qu'en l'absence ou après traitement de ces lésions vitales qu'il faudra compléter par une IRM médullaire la mise en évidence au scanner corps entier d'une lésion vertébrale instable avec ou sans réduction du calibre du canal médullaire. Après avoir éliminé toute lésion potentiellement vitale, stabilisé l'ensemble des lésions primant sur le TVM et mis en évidence une lésion du rachis associée ou non à une lésion de la moelle épinière, une chirurgie du rachis pourra être envisagée. La figure 1 propose un algorithme pour la prise en charge des patients suspects de TVM.

Figure 1. Algorithme décisionnel pour l'utilisation des examens radiologiques chez un patient suspect de traumatisme vertébro-médullaire.

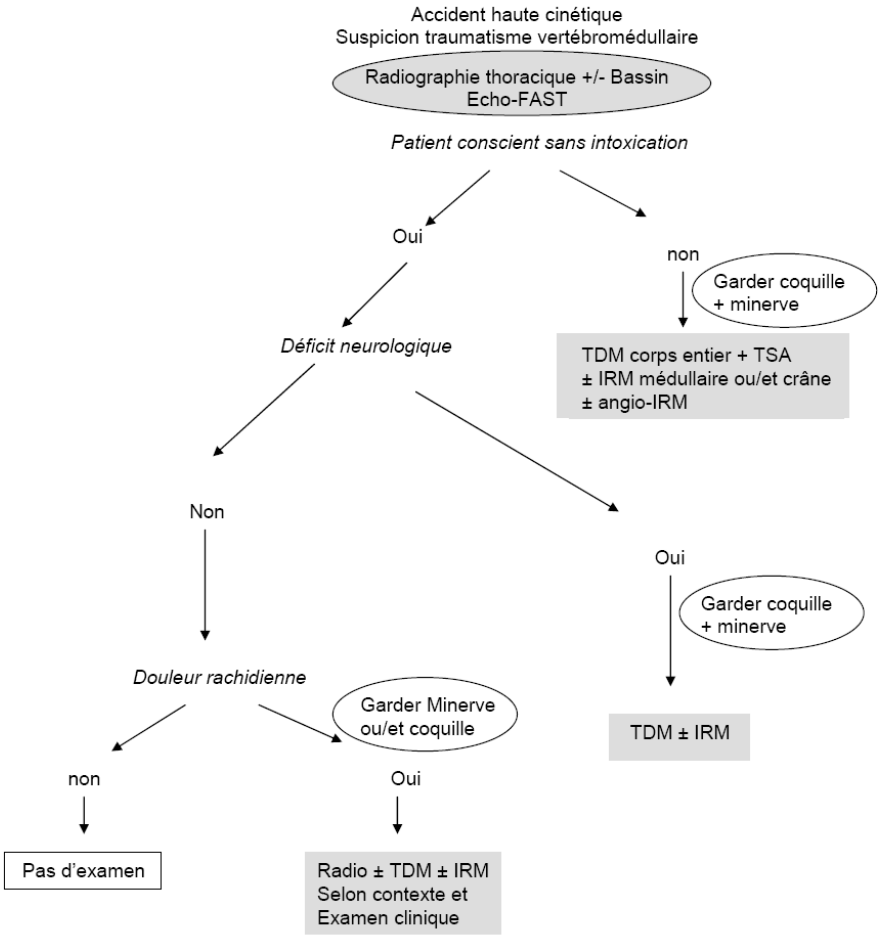

CONCLUSION

Les lésions traumatiques associées au TVM sont dominées par les lésions thoraciques et les lésions cérébrales loin devant les lésions abdominales. Survenant presque toujours au décours d'un accident avec une forte dissipation d'énergie, une échographie de type FAST doit permettre de décider d'une intervention en urgence. Le transfert en salle de radiologie pour la réalisation d'un scanner corps entier permettra de faire le bilan lésionnel complet et de guider la prise en charge globale. Alors que le scanner est le meilleur examen pour montrer les anomalies osseuses, l'IRM montrera préférentiellement les lésions disco-ligamentaires, le cordon médullaire mais aussi les tissus environnants (graisse, hématome, LCR). L'intérêt de l'IRM médullaire ne se conçoit qu'en cas d'indication chirurgicale ou de situation clinique inexpliquée. En cas de troubles de la conscience, une IRM encéphalique doit être acquise dans

le même temps. La recherche et/ou la confirmation du TVM sera conduite en fonction de l'examen clinique basé sur 2 éléments essentiels : a) anomalies de l'examen neurologique (troubles de conscience et/ou syndrome lésionnel ou sous-lésionnel) ou facteurs de risque spécifiques et b) douleur spontanée ou provoquée du rachis avec impotence fonctionnelle.

RÉFÉRENCES

1. Lieutaud T, Ndiaye A, Frost F, Chiron M. A 10 Year Population Survey of Spinal trauma and spinal cord injuries after road accidents in the Rhône area. J Neurotrauma 2010: [Epub ahead of print]
2. Huber-Wagner S, Lefering R, Qvick LM, et al. Effect of whole-body CT during trauma resuscitation on survival: a retrospective, multicentre study. Lancet 2009; 373: 1455-61
3. Peytel E, Menegaux F, Cluzel P, et al. Initial imaging assessment of severe blunt trauma. Intensive Care Med 2001; 27: 1756-61
4. Exadaktylos AK, Sclabas G, Schmid SW, et al. Do we really need routine computed tomographic scanning in the primary evaluation of blunt chest trauma in patients with "normal" chest radiograph? J Trauma 2001; 51: 1173-6
5. Deunk J, Dekker HM, Brink M, et al. The Value of Indicated Computed Tomography Scan of the Chest and Abdomen in Addition to the Conventional Radiologic Work-up for Blunt Trauma Patients. J Trauma 2007; 63
6. Bailitz J, Starr F, Beecroft M, et al. CT should replace three-view radiographs as the initial screening test in patients at high, moderate, and low risk for blunt cervical spine injury: a prospective comparison. J Trauma 2009; 66: 1605-9
7. Berry GE, Adams S, Harris MB, et al. Are plain radiographs of the spine necessary during evaluation after blunt trauma? Accuracy of screening torso computed tomography in thoracic/lumbar spine fracture diagnosis. J Trauma 2005; 59: 1410-3
8. Ter Minassian A. Doppler Transcranien, JEPU. Paris, 2002, pp 55
9. David JS, Capel O, Peguet O, et al. Mise en condition d'un patient grave en vue de son évacuation terrestre ou héliportée. Médecine d'urgence. Paris: Elsevier Masson 2007. p 25-010-C-30
10. Brooks A, Davies B, Smethhurst M, Connolly J. Prospective evaluation of non-radiologist performed emergency abdominal ultrasound for haemoperitoneum. Emerg Med J 2004; 21: e5
11. Abboud PA, Kendall J. Emergency department ultrasound for hemothorax after blunt traumatic injury. J Emerg Med 2003; 25: 181-4
12. Knudtson JL, Dort JM, Helmer SD, Smith RS. Surgeon-performed ultrasound for pneumothorax in the trauma suite. J Trauma 2004; 56: 527-30
13. Imhof H, Fuchsjäger M. Traumatic injuries: imaging of spinal injuries. Eur Radiol 2002; 12: 1262-72
14. Bromberg WJ, Collier BC, Diebel LN, et al. Blunt cerebrovascular injury practice management guidelines: the Eastern Association for the Surgery of Trauma. J Trauma 2010; 68: 471-7

15. Miyanji F, Furlan JC, Aarabi B, et al. Acute cervical traumatic spinal cord injury: MR imaging findings correlated with neurologic outcome--prospective study with 100 consecutive patients. Radiology 2007; 243: 820-7
16. Kasimatis GB, Panagiotopoulos E, Megas P, et al. The adult spinal cord injury without radiographic abnormalities syndrome: magnetic resonance imaging and clinical findings in adults with spinal cord injuries having normal radiographs and computed tomography studies. J Trauma 2008; 65: 86-93
17. Stiell IG, Clement CM, Grimshaw J, et al. Implementation of the Canadian C-Spine Rule: prospective 12 centre cluster randomised trial. BMJ 2009; 339: 4146
18. Stiell IG, Clement CM, McKnight RD, et al. The Canadian C-spine rule versus the NEXUS low-risk criteria in patients with trauma. N Engl J Med 2003; 349: 2510-8
19. Stiell IG, Wells GA, Vandemheen KL, et al. The Canadian C-spine rule for radiography in alert and stable trauma patients. JAMA 2001; 286: 1841-8
20. Hoffman JR, Mower WR, Wolfson AB, et al. Validity of a set of clinical criteria to rule out injury to the cervical spine in patients with blunt trauma. N Engl J Med 2000; 343: 94-9
21. Holmes JF, Akkinepalli R. Computed tomography versus plain radiography to screen for cervical spine injury: a meta-analysis. J Trauma 2005; 58: 902-5